



脬窝、小腿后区、足底

腘窝、小腿后区、足底

腘窝、小腿后区、足底



层次结构:

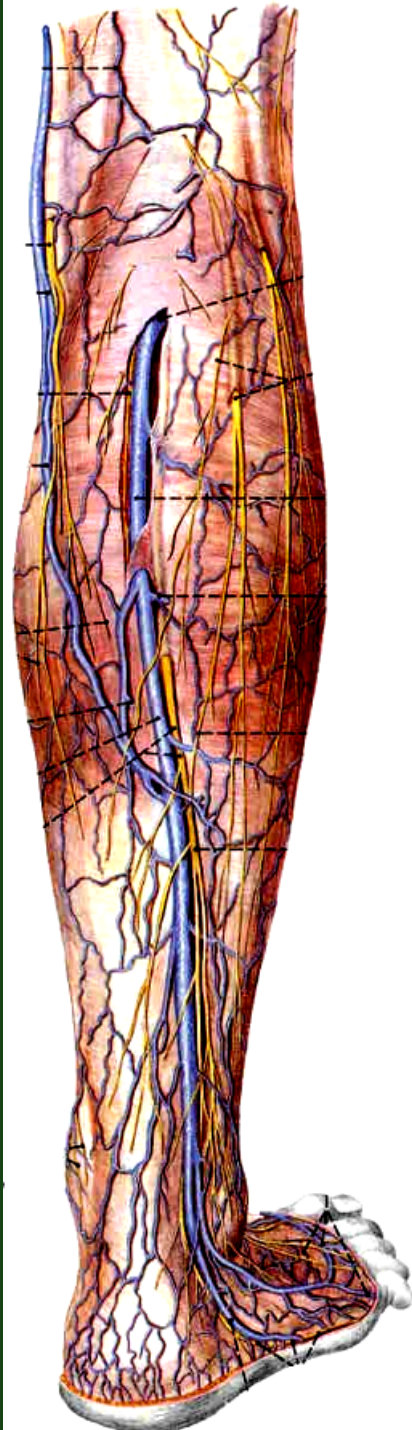
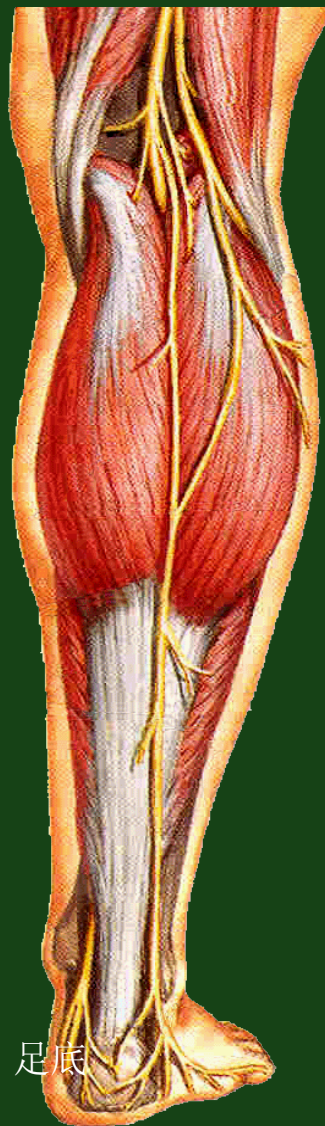
一、皮肤: 薄、松弛

一、浅筋膜: 薄

小隐静脉

腓肠神经:

腓肠内侧皮神经与
腓神经交通支合成



腘窝、小腿后区、足底

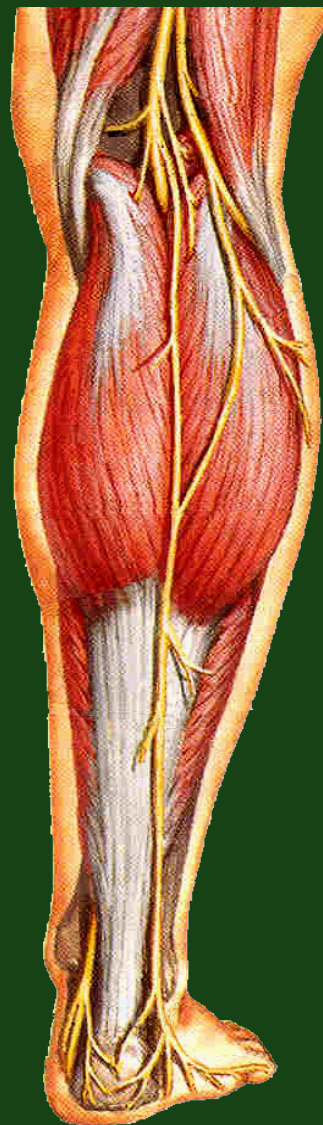


三、深筋膜：

腓筋膜

屈肌支持带

足底腱膜



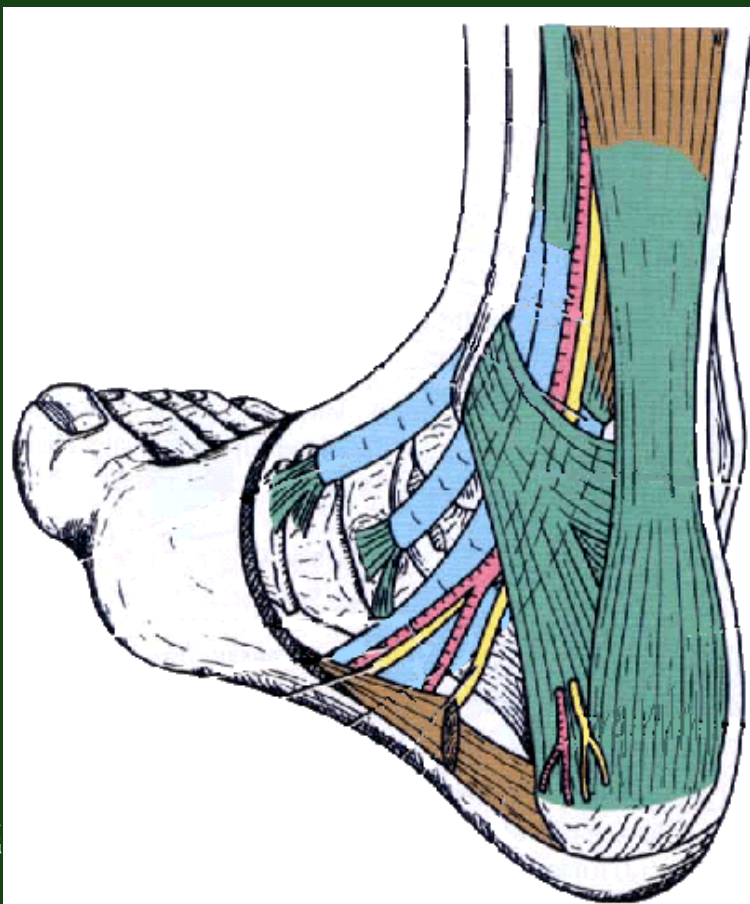
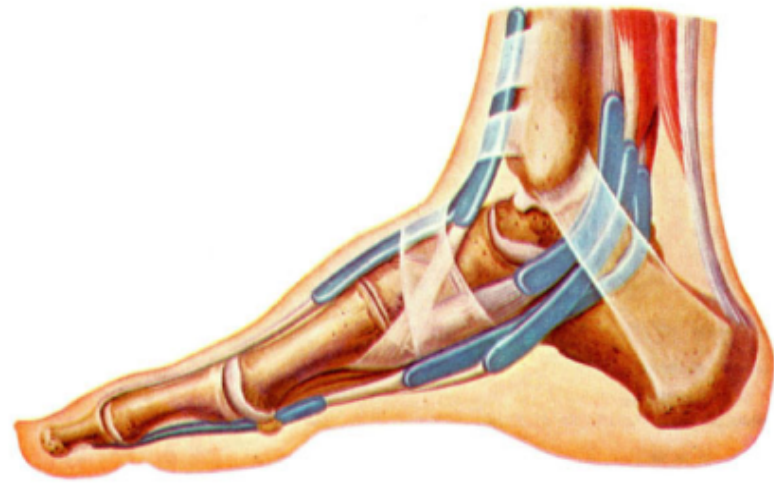
腓窝、小腿后区、足底



踝管 malleolar canal

构成：

由内踝、跟骨
内侧面和屈肌支持
带共同围成。



腓窝、小腿后区、足底



内容物及排列:

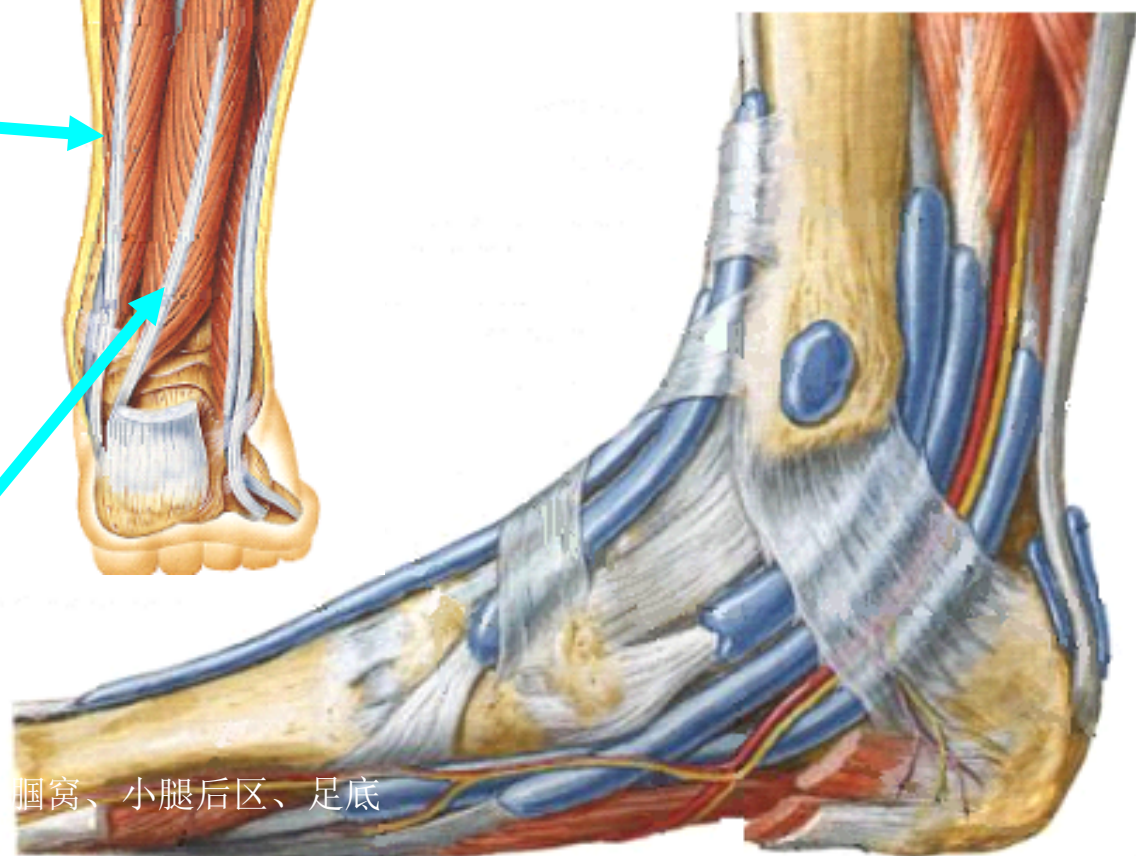
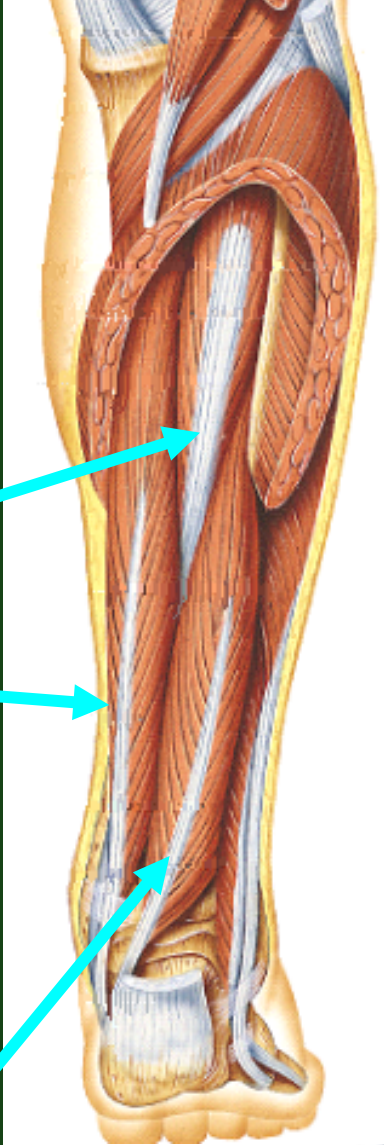
由前向后为:

①胫骨后肌腱

②趾长屈肌腱

③胫后血管及
胫神经

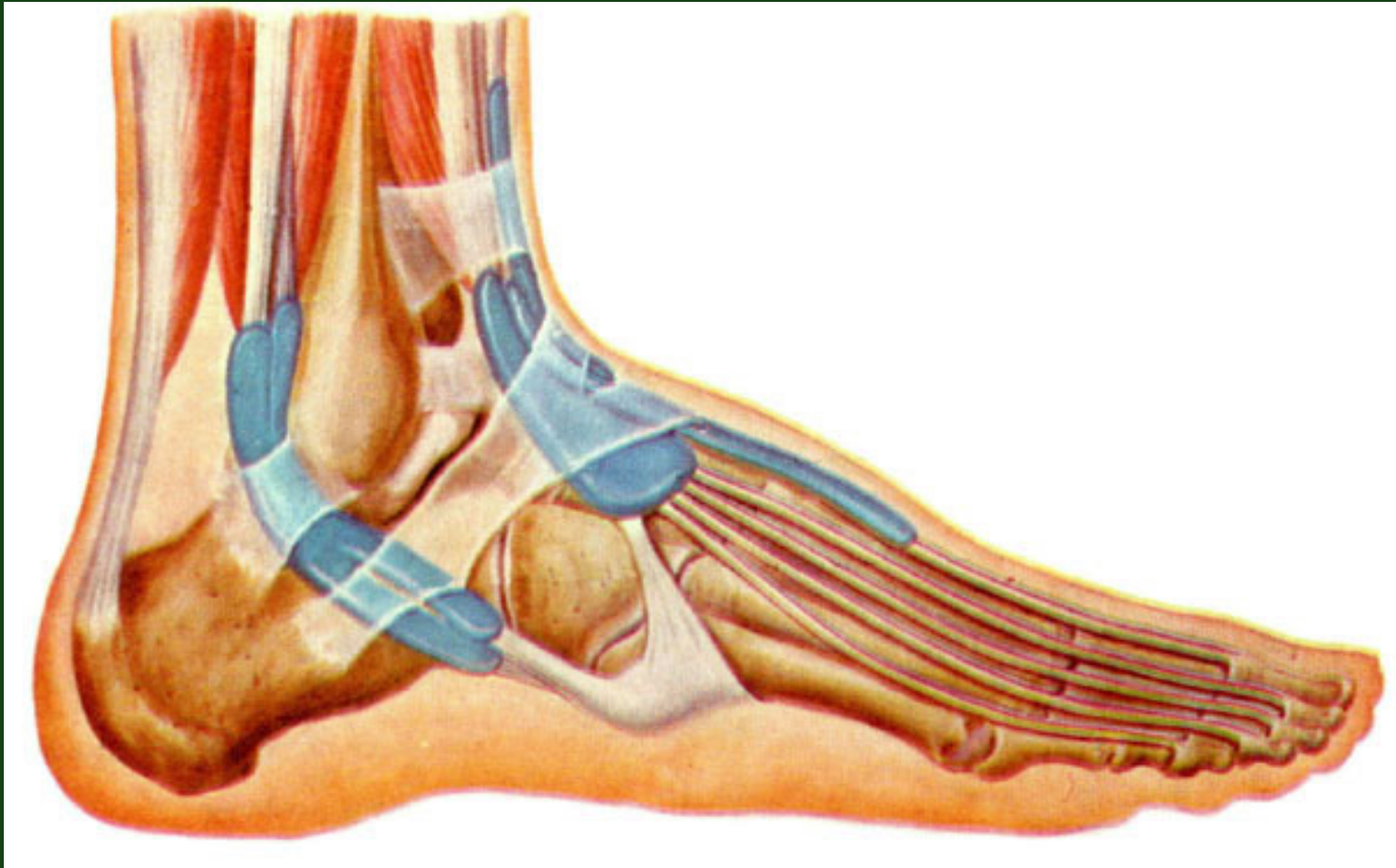
④ 踇长屈肌腱



跗窝、小腿后区、足底



腓骨肌上、下支持带

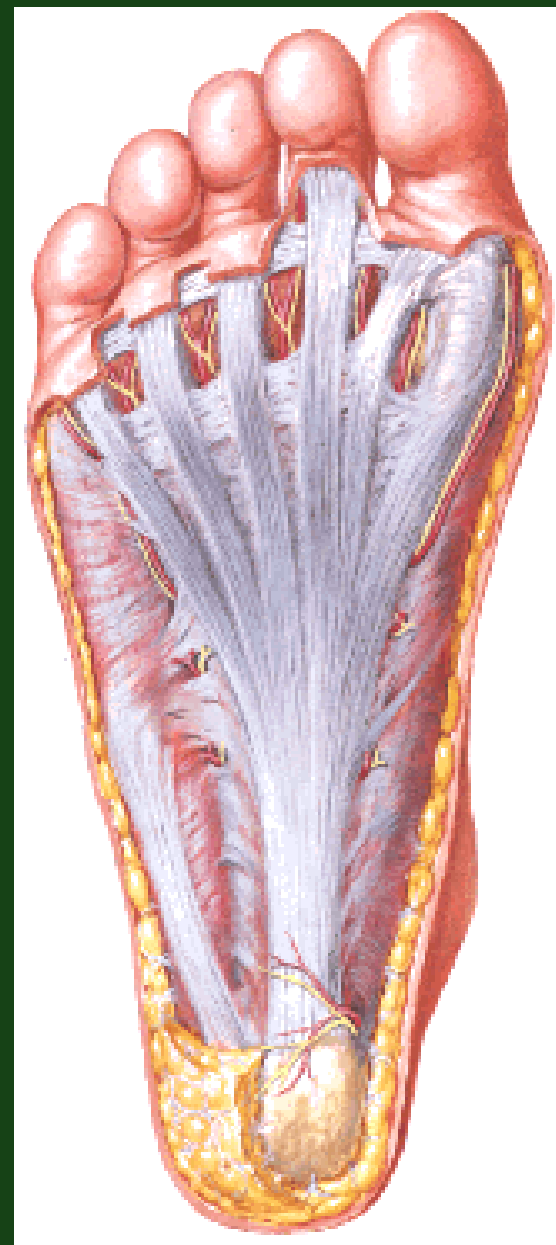


腓窝、小腿后区、足底

足底深筋膜:

中部增厚足底腱膜

两侧部较薄。



腘窝、小腿后区、足底



一、腘窝

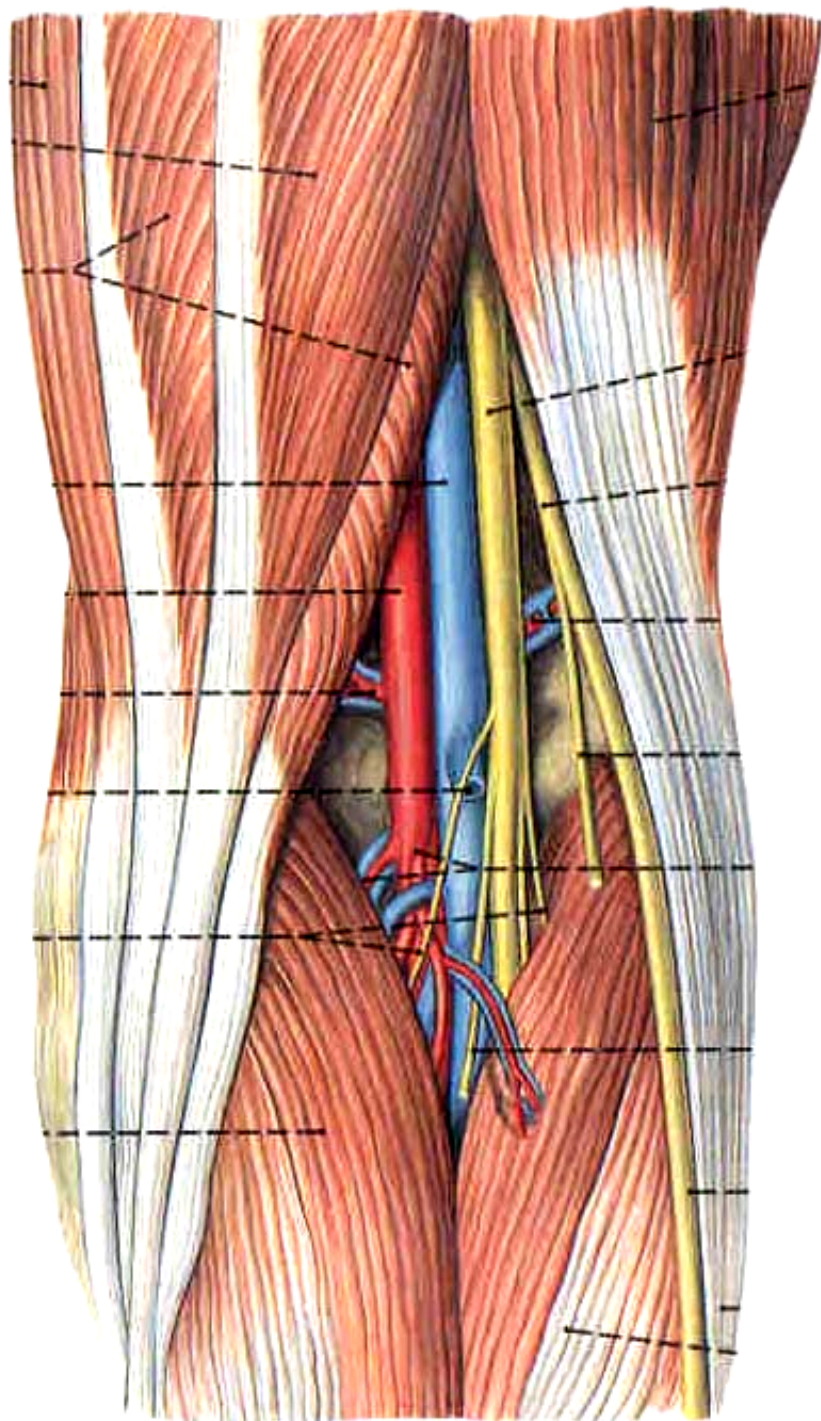
1.境界:

上外侧壁: 股二头肌

上内侧壁: 半腱肌、半膜肌

下内、外侧壁:

腓肠肌内、外侧头



腘窝、小腿后区、

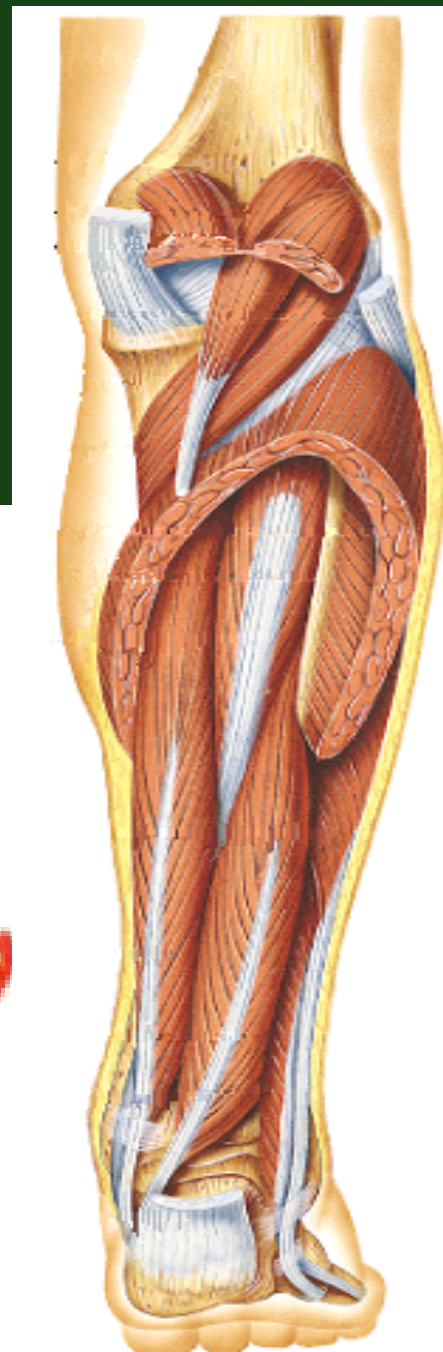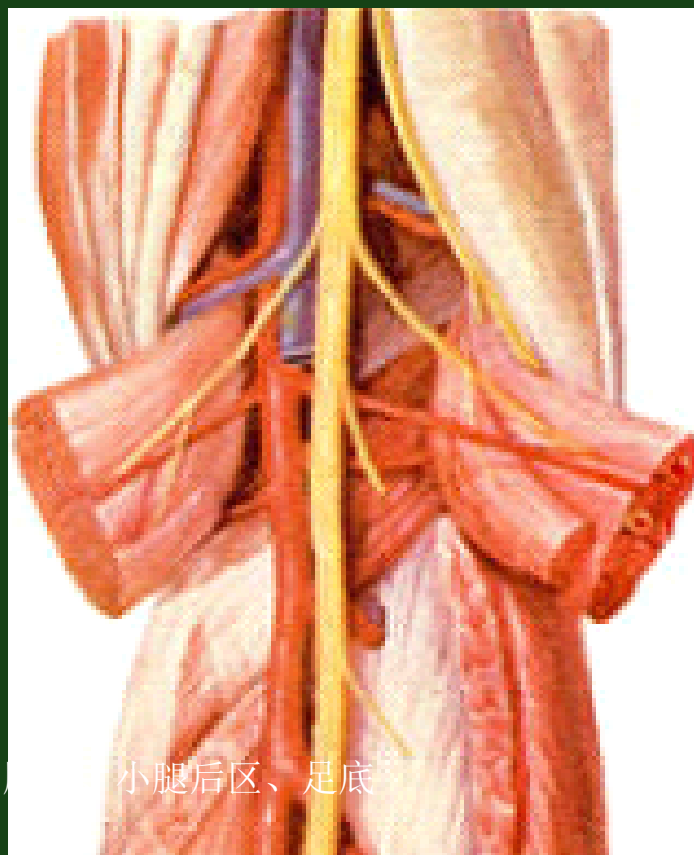


顶: 腓筋膜

底: 股骨腓面

膝关节囊后部

腓肌



2. 腘窝内容

中央由浅到深为：

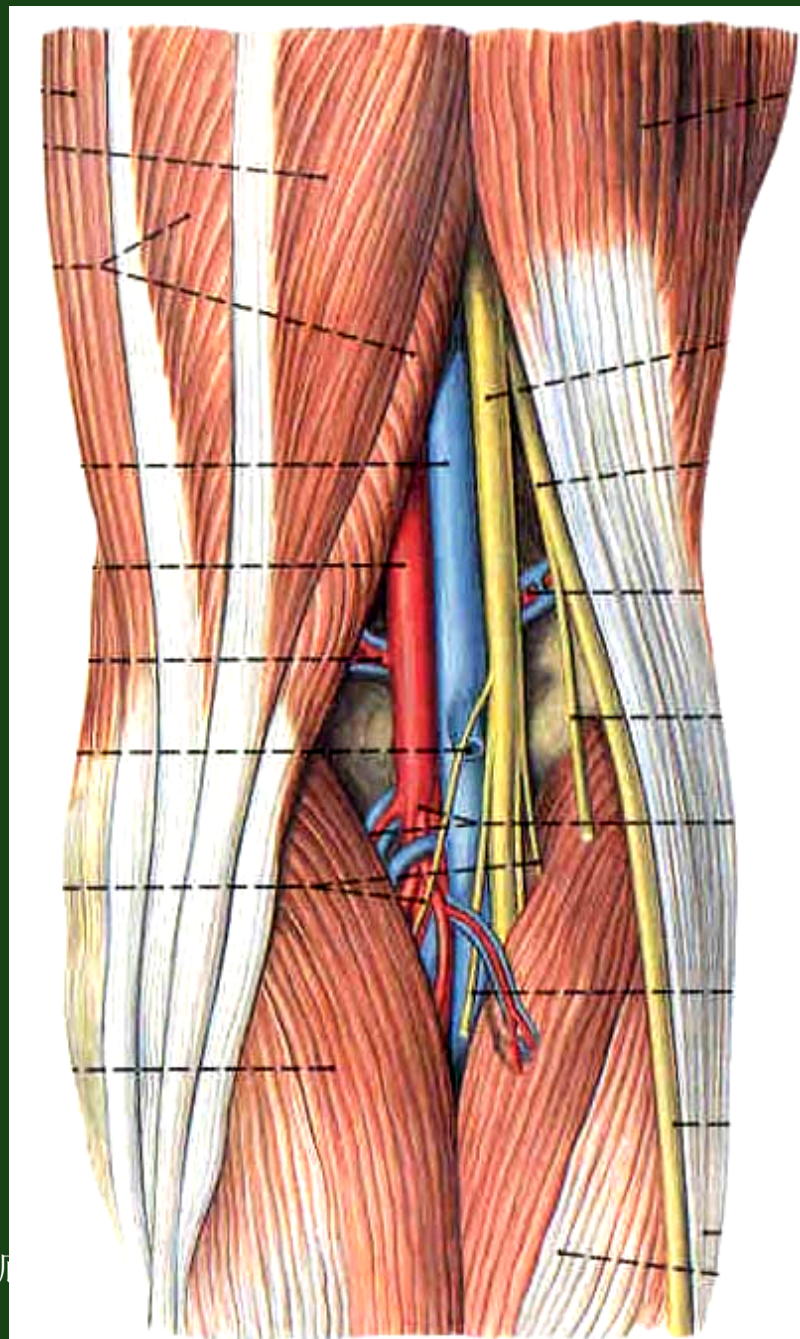
胫神经

腘静脉

腘动脉

腘窝外上缘有：**腓总神经**

血管周围有：**腘深淋巴结**



腘窝、小腿后区、足底

腓总神经:

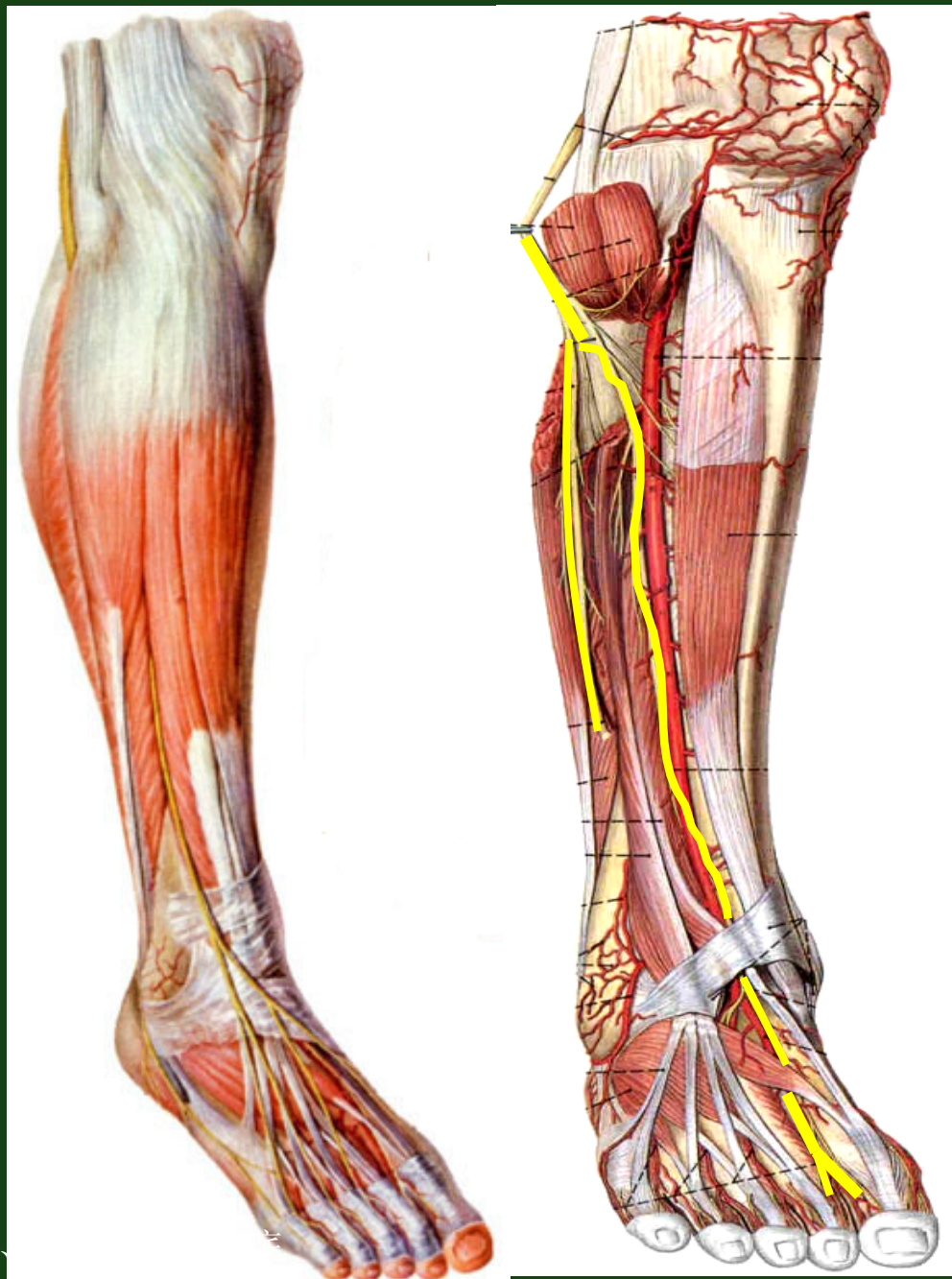
行程: 腓骨颈处易
受损伤。

分支:

腓肠外侧皮神经

腓浅神经

腓深神经



腓动脉分支:

5条关节支:

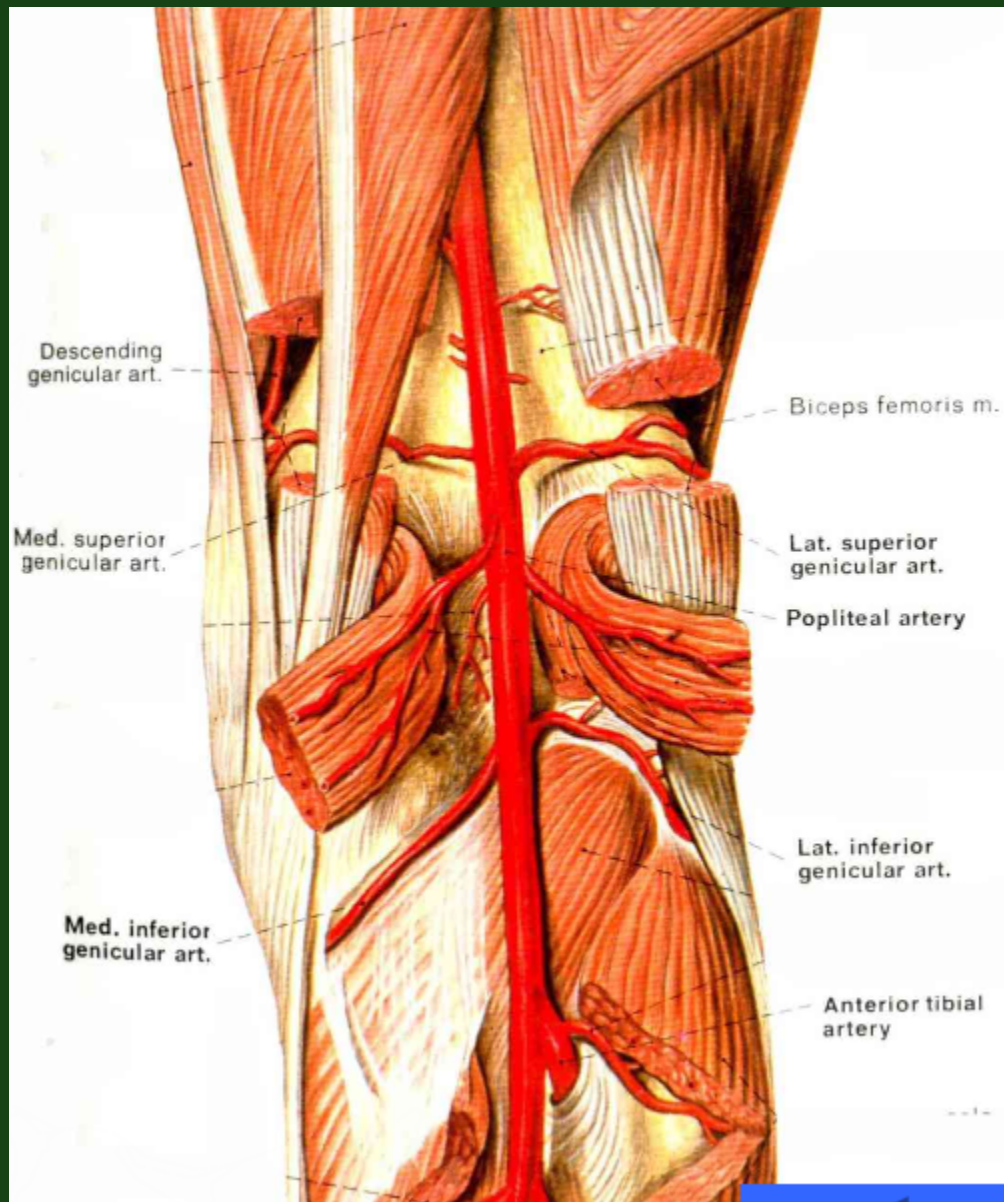
膝上内、外侧动脉

膝中动脉

膝下内、外侧动脉

胫前动脉

胫后动脉



腓窝、小腿后区、足底

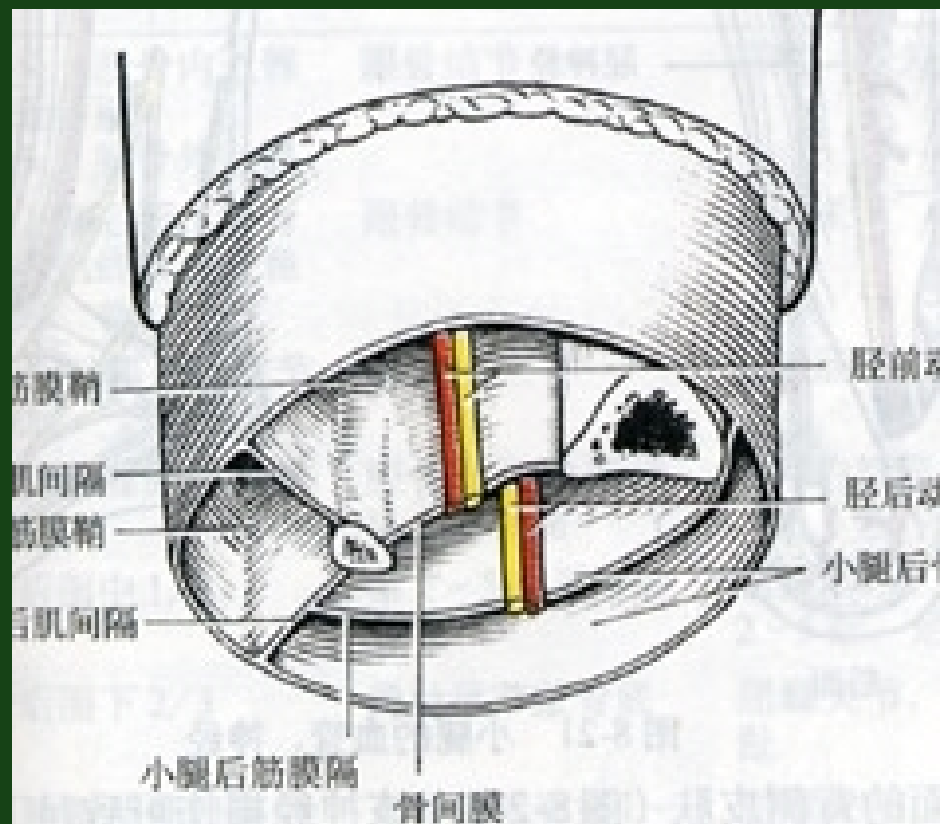
二、小腿深层结构

小腿骨间膜及前、后肌间隔将分为三个骨筋膜鞘，即：

前骨筋膜鞘

外侧骨筋膜鞘

后骨筋膜鞘



后骨筋膜鞘

(1) 肌肉:

浅层:

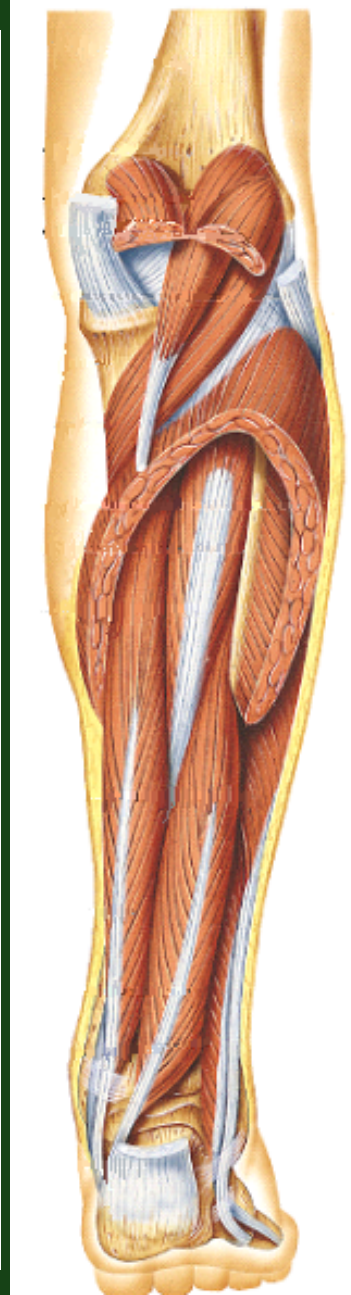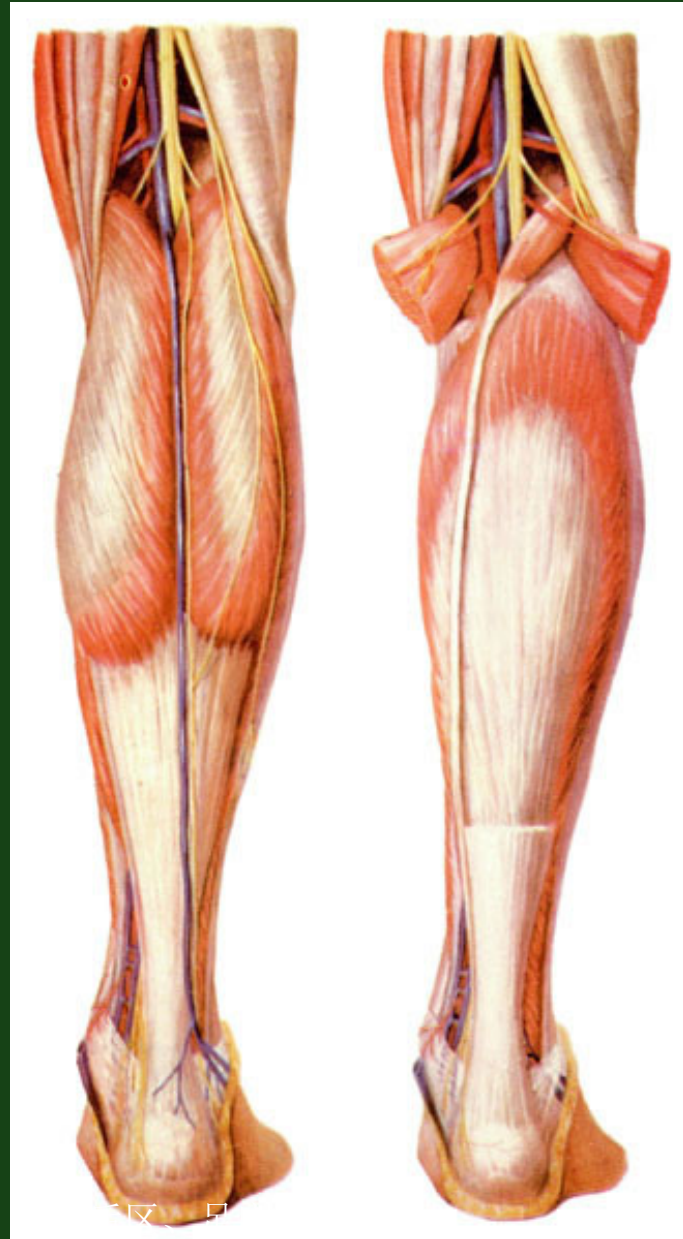小腿三头肌: 腓肠肌

比目鱼肌

深层: 趾长屈肌

胫骨后肌

拇长屈肌



腓窝、



以上内容仅为本文档的试下载部分，为可阅读页数的一半内容。如要下载或阅读全文，请访问：<https://d.book118.com/957033135065010003>