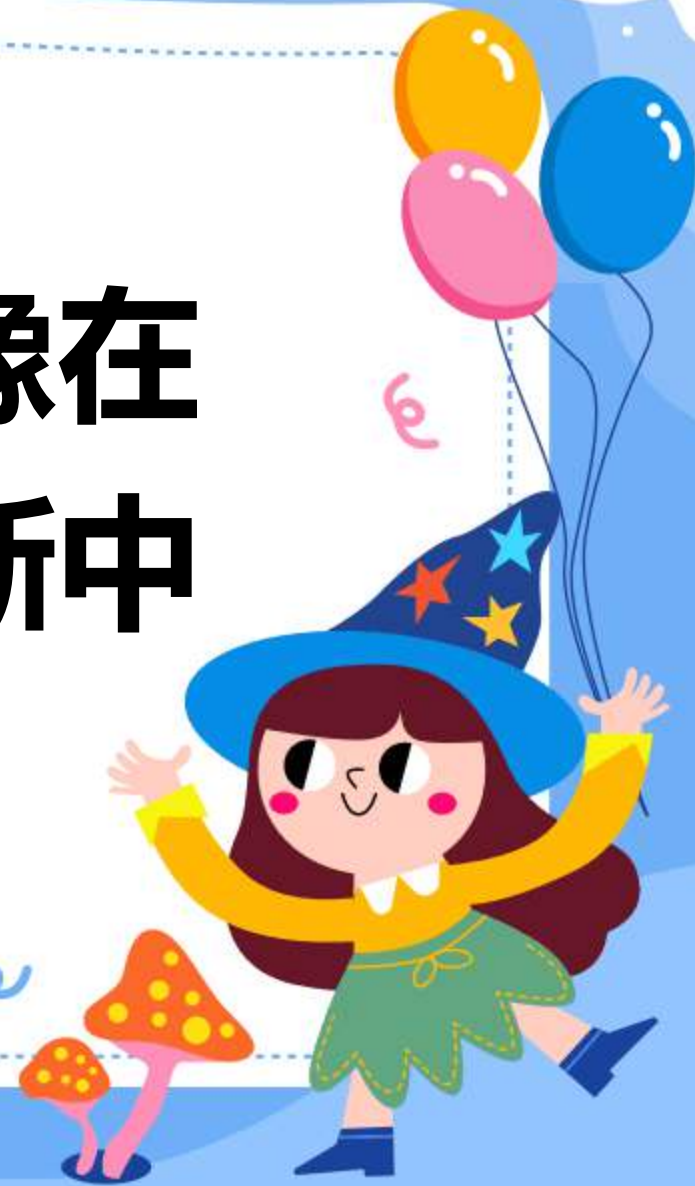

全身弥散加权成像在 恶性肿瘤转移诊断中

汇报人： 2024.07.18

的应用



目录

- 引言
- 全身弥散加权成像技术原理及特点
- 恶性肿瘤转移诊断现状及挑战



目录

- 全身弥散加权重成像在恶性肿瘤转移诊断中应用
- 实验结果分析与讨论
- 结论与展望



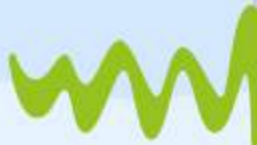01

引言





研究背景与意义



01

恶性肿瘤转移

恶性肿瘤的转移是导致患者死亡的主要原因之一，早期发现和准确诊断对于提高患者生存率具有重要意义。

02

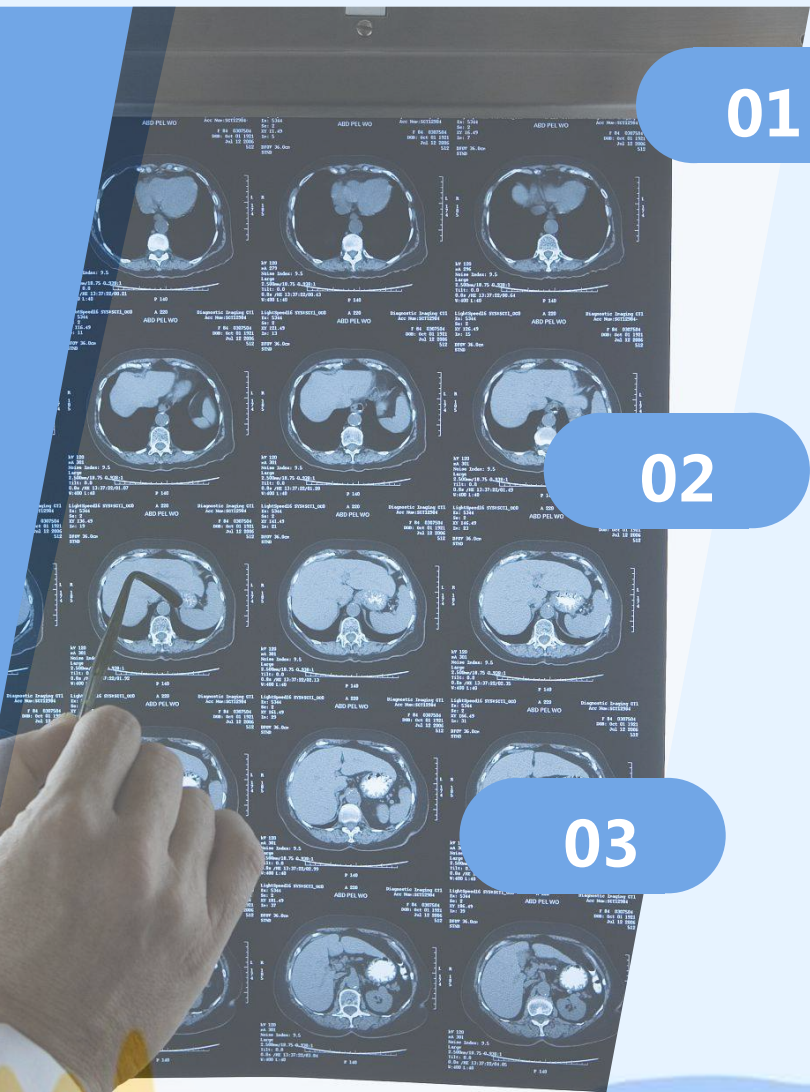全身弥散加权成像 (WB-DWI)

是一种无创、无辐射的医学影像技术，通过检测水分子的弥散运动来反映组织结构和生理状态，对于恶性肿瘤的转移诊断具有较高的敏感性和特异性。

03

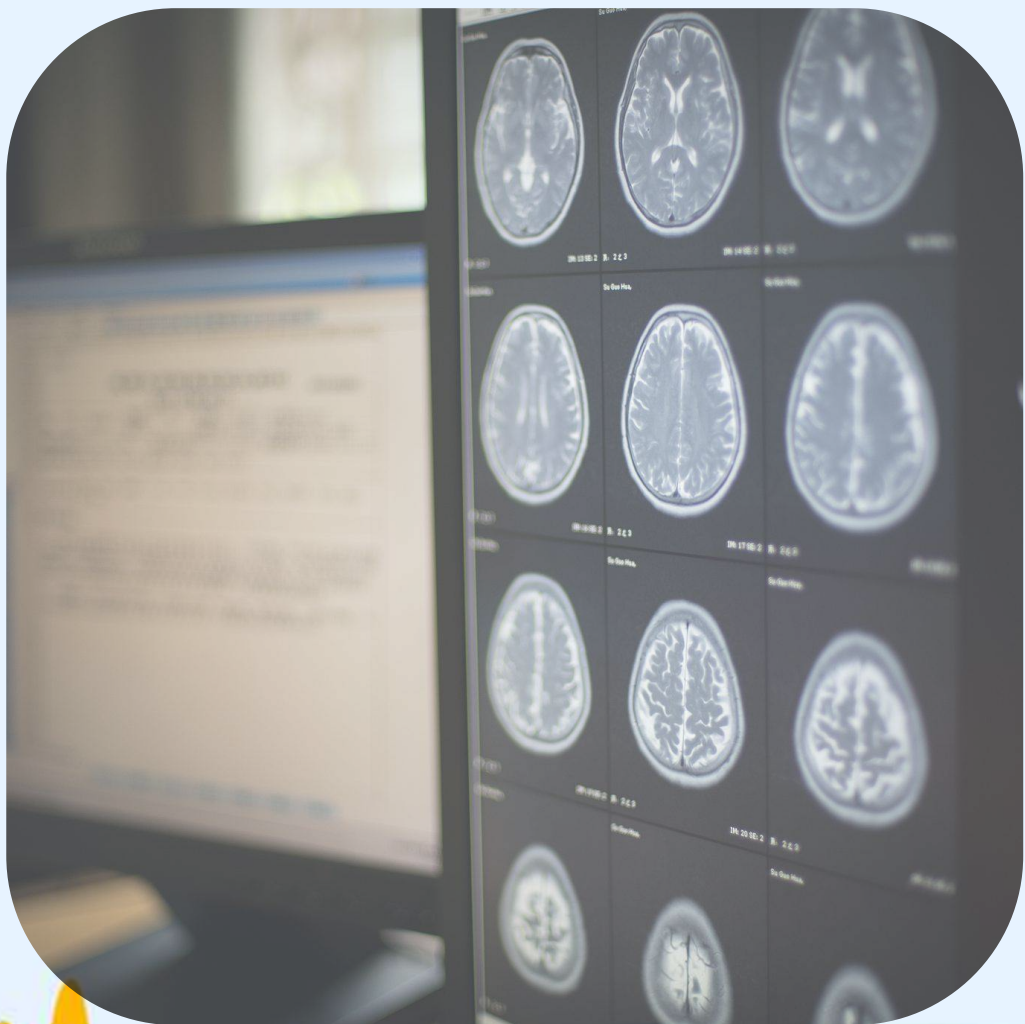研究意义

探讨WB-DWI在恶性肿瘤转移诊断中的应用价值，为临床提供更为准确、可靠的诊断方法，对于提高患者生存率和生活质量具有重要意义。





国内外研究现状及发展趋势



国内外研究现状

目前，国内外学者已经对WB-DWI在恶性肿瘤转移诊断中的应用进行了大量研究，证实了其在肿瘤检测、分期和疗效评估等方面的价值。然而，在实际应用中仍存在问题，如图像质量不稳定、诊断标准不统一等。

发展趋势

随着医学影像技术的不断发展和进步，WB-DWI在恶性肿瘤转移诊断中的应用将越来越广泛。未来，研究将更加注重多模态影像融合、人工智能辅助诊断等方面的探索和应用，以提高诊断的准确性和效率。



研究目的和内容

研究目的

本研究旨在探讨WB-DWI在恶性肿瘤转移诊断中的应用价值，评估其在肿瘤检测、分期和疗效评估等方面的准确性和可靠性，为临床提供更为准确、可靠的诊断方法。

研究内容

本研究将采用WB-DWI技术对恶性肿瘤患者进行扫描，通过对图像数据的处理和分析，评估WB-DWI在肿瘤检测、分期和疗效评估等方面的准确性和可靠性。同时，将与其他影像技术进行对比分析，探讨WB-DWI在恶性肿瘤转移诊断中的优势和局限性。



02

全身弥散加权成像技术原理及特点





弥散加权成像技术原理



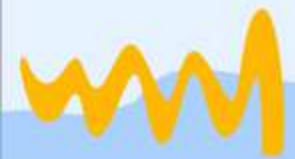
弥散现象

弥散是指分子在空间中随机、无规则的运动，即布朗运动。在人体组织中，水分子的弥散运动受到细胞结构、细胞膜、大分子物质等因素的影响。



弥散加权成像

通过施加一对大小相等、方向相反的弥散敏感梯度磁场，使得在梯度场方向上发生位置移动的质子在回波信号采集时产生相位偏移，从而导致信号衰减。不同组织间水分子的弥散能力不同，因此产生的信号衰减也不同，通过测量这种信号衰减程度，可以间接反映组织内水分子的弥散运动情况。





全身弥散加权成像技术特点

高敏感性

全身弥散加权成像技术对水分子的弥散运动非常敏感，能够检测到微小的组织结构和生理变化。

无创性

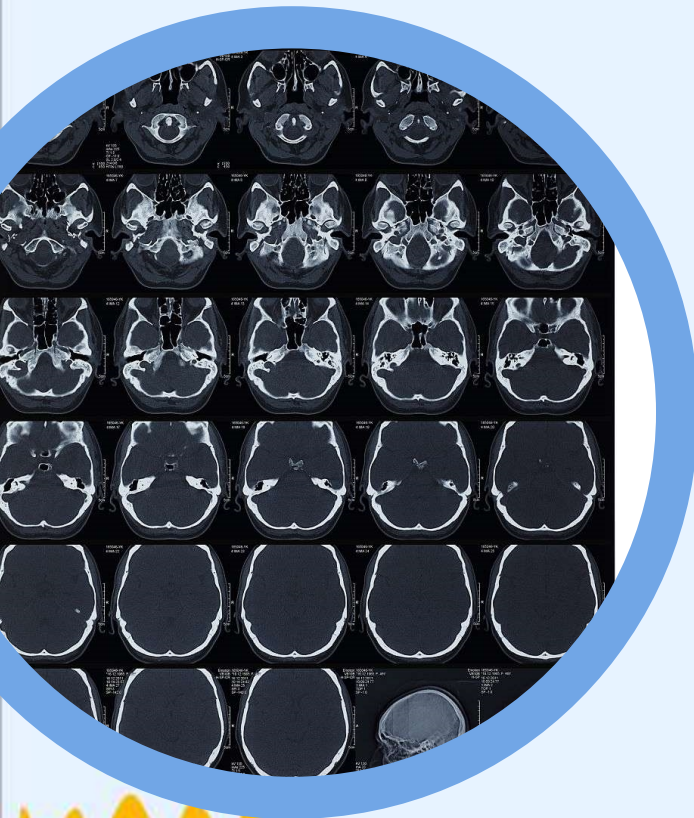
该技术无需注射造影剂或进行有创性操作，是一种安全、无创的检查方法。

多参数成像

除了提供常规的形态学信息外，全身弥散加权成像技术还可以提供定量或半定量的功能信息，如ADC值（表观弥散系数）等。



与其他影像学检查方法比较



与CT比较

CT主要提供组织的密度信息，而全身弥散加权成像技术则主要反映组织内水分子的弥散运动情况。两者在成像原理和信息提供方面存在本质区别。

与MRI比较

MRI是一种多参数成像技术，可以提供丰富的组织结构 and 功能信息。全身弥散加权成像是MRI的一种特殊序列，主要反映组织内水分子的弥散运动情况。与常规MRI相比，全身弥散加权成像具有更高的敏感性和特异性。

与PET比较

PET是一种核医学检查方法，通过注射放射性核素标记的示踪剂来显示生物体内的代谢过程。与全身弥散加权成像技术相比，PET在检测肿瘤转移方面具有更高的敏感性和特异性，但PET检查费用昂贵且存在放射性污染的风险。

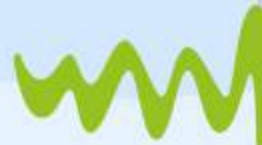03

恶性肿瘤转移诊断及挑战



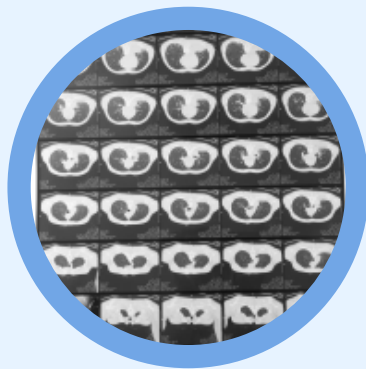


恶性肿瘤转移诊断现状



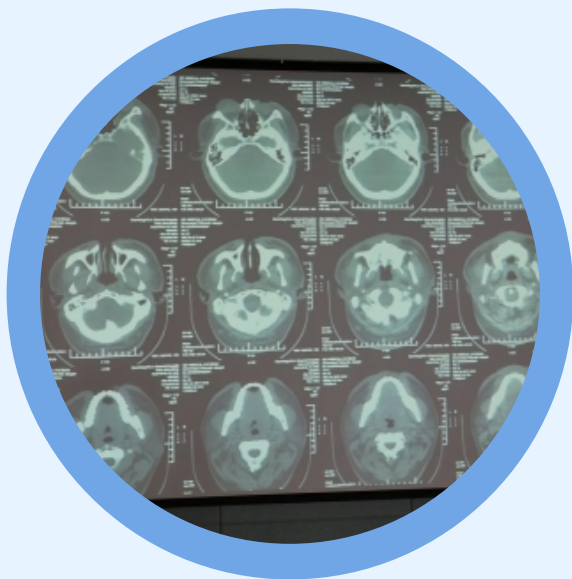
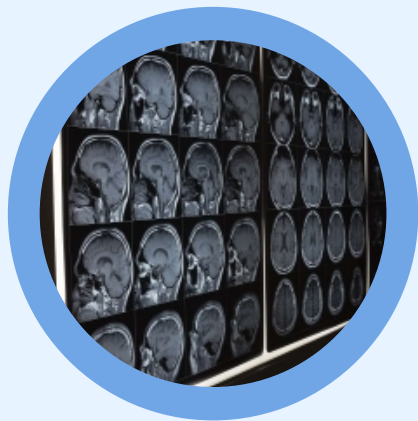
诊断方法多样性

目前，恶性肿瘤转移的诊断主要依赖于影像学、病理学、血清学等多种方法。



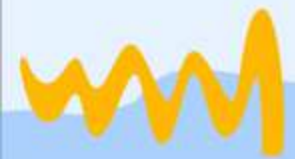
影像学主导地位

在诊断过程中，影像学方法如CT、MRI、PET等发挥着重要作用，能够提供肿瘤的位置、大小、形态等信息。



病理学确诊金标准

病理学检查是目前恶性肿瘤转移确诊的金标准，通过活检或手术切除标本进行病理学评估。



以上内容仅为本文档的试下载部分，为可阅读页数的一半内容。如要下载或阅读全文，请访问：
<https://d.book118.com/968135032143006075>