

对虾技术培训专题

--对虾空肠空胃症状分析

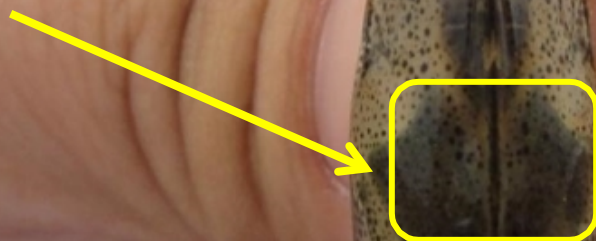

虾发病的一些前期征兆观察




这只虾如果不仔细观察，大多数人都误以为这是只正常的虾，其实用心来看，这只虾存在一些问题

1.0 肝胰脏与幽门胃的接口处，
出现白浊的“发炎”症状

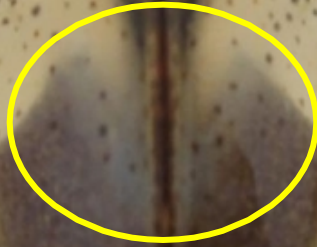

2.0 幽门胃的前端出现圆形的气泡

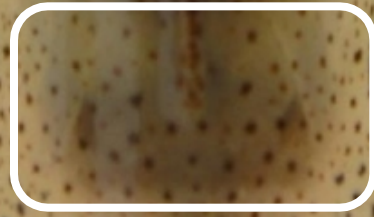
2.1 肝胰脏与幽门胃的接口处，出现一些“炎症”



1.1 肝胰脏与幽门胃的接口处，
白浊的“发炎”症状更加模糊



1.2 肝胰脏下方处部分轮廓
有些模糊不清



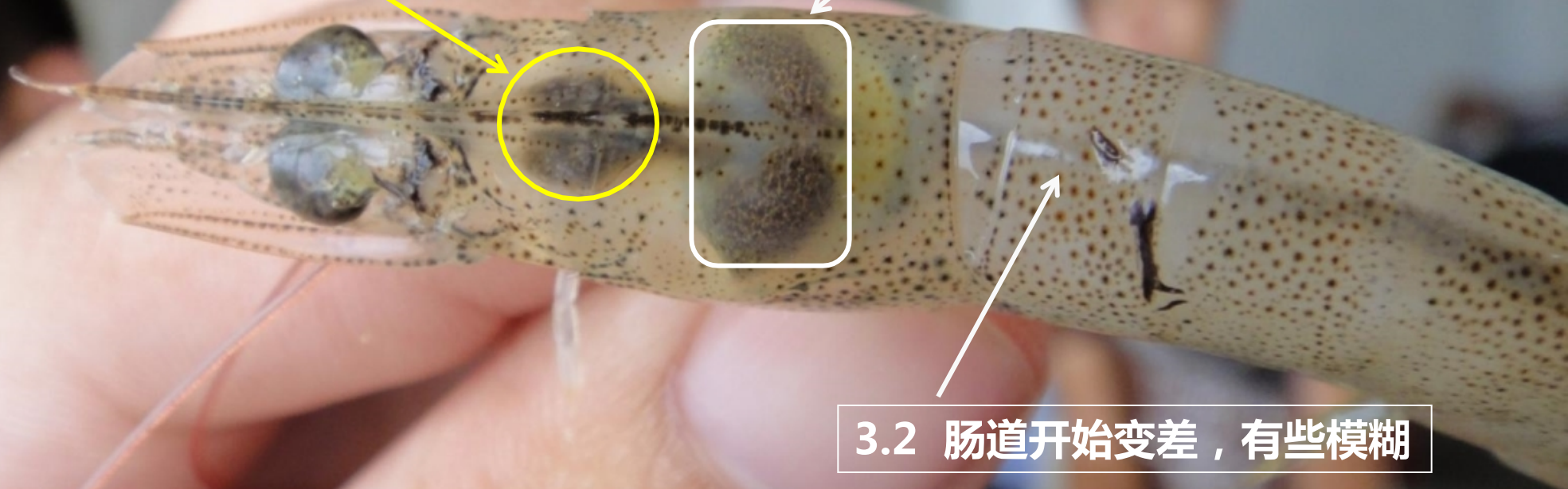
中肠腺有些模糊不清，但是还能分辨



3.0 幽门胃的颜色开始出现轻微的淡红色

3.1 肝胰脏开始发生病变


3.2 肠道开始变差，有些模糊



3.0 幽门胃的接口出“发炎”较集中

3.1 幽门胃前端有水泡，且颜色出现淡红色


3.2 肝胰脏出现红肿



3.0 幽门胃的水泡更为严重

3.1 幽门胃与肝胰脏接口处，出现发红的现象

3.2 肝胰脏出现红肿、萎缩





4.0 幽门胃与肝胰脏的接口处发红

中肠腺模糊不清，且出现断层现象



以上内容仅为本文档的试下载部分，为可阅读页数的一半内容。如要下载或阅读全文，请访问：
<https://d.book118.com/975243214314011314>