



# 易导致医疗事故超声报告的书写

易导致医疗事故超声报告的书写

# 一·超声报告单

- 1、诊断、结论、印象——用“提示”
- 2、报告单右下角处注明超声报告仅供参考，不作为诊断和治疗依据。

# 超声报告单

## 山东省立医院超声诊疗中心

### 彩色多普勒超声报告单

CT号 \_\_\_\_\_

MR号 \_\_\_\_\_

超声号 \_\_\_\_\_

报告日期 年 月 日

住院号 \_\_\_\_\_

姓名	性别	年龄	科别	病房	床号
----	----	----	----	----	----

声像图所见:

提示:


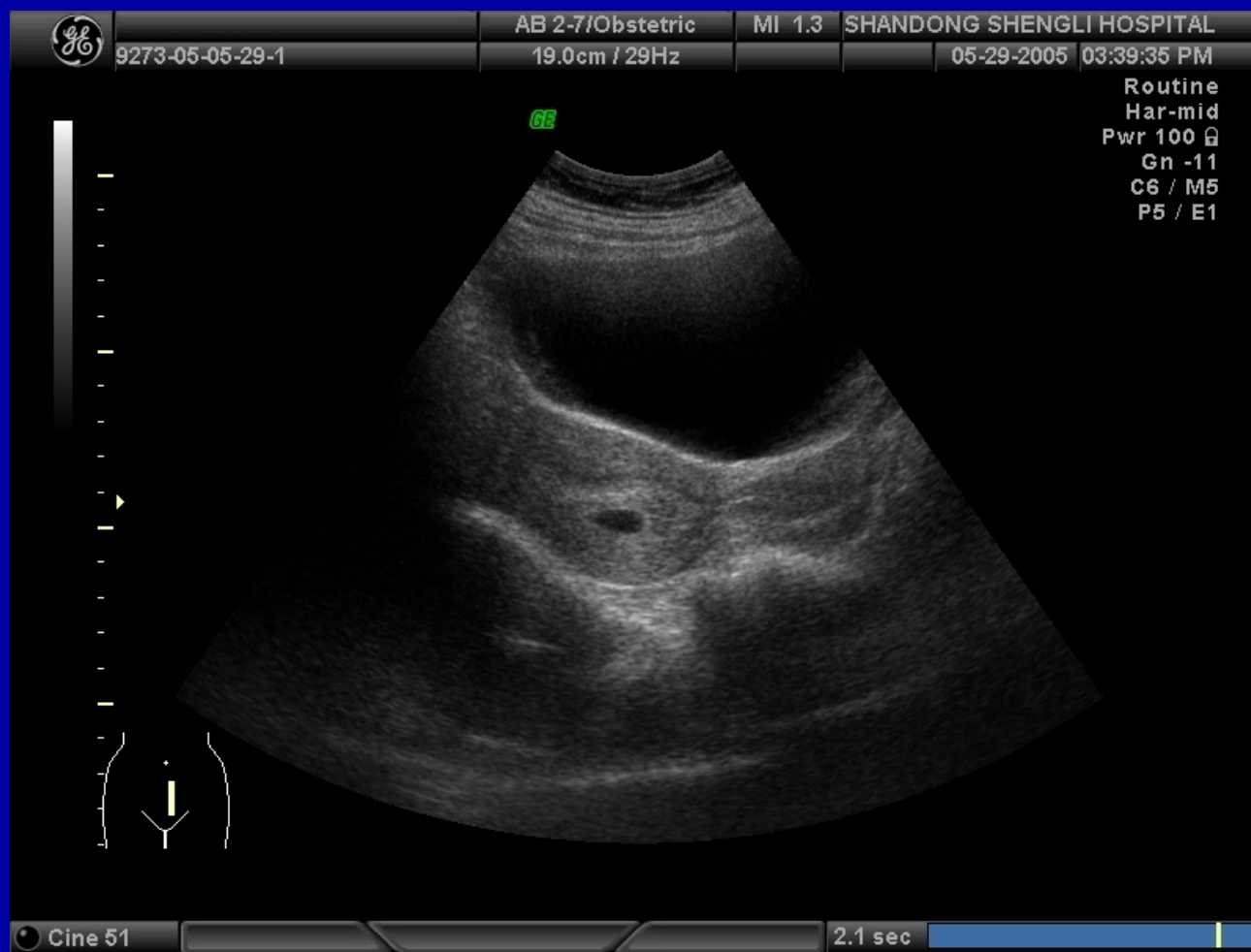

医师 \_\_\_\_\_

注: 本超声报告仅供参考, 不作为诊断和治疗依据

## 二、早期妊娠

当宫腔内显示圆形或椭圆形无回声区，但没有胎心搏动，不要报早期妊娠或早孕，应报宫腔内囊性占位，短期复查，或请结合临床。

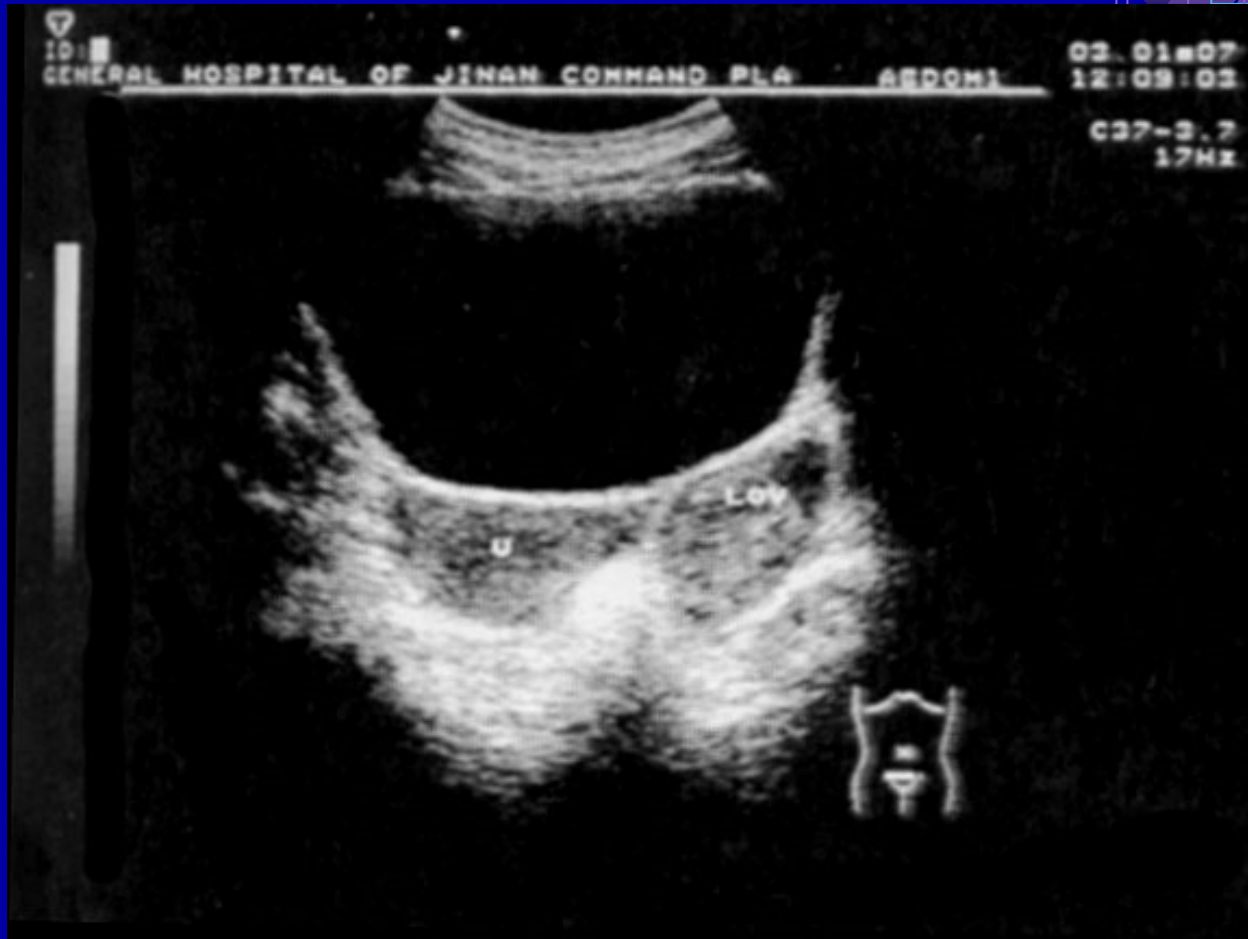# 早期妊娠



### 三、宫外孕（异位妊娠）

不论发生在哪一部位的宫外孕，除见到胚胎或胎儿外，必须见到胎心搏动，否则不能下宫外孕的诊断，一律报囊性或囊实性占位性病变，请结合临床或短期复查。

# 异位妊娠



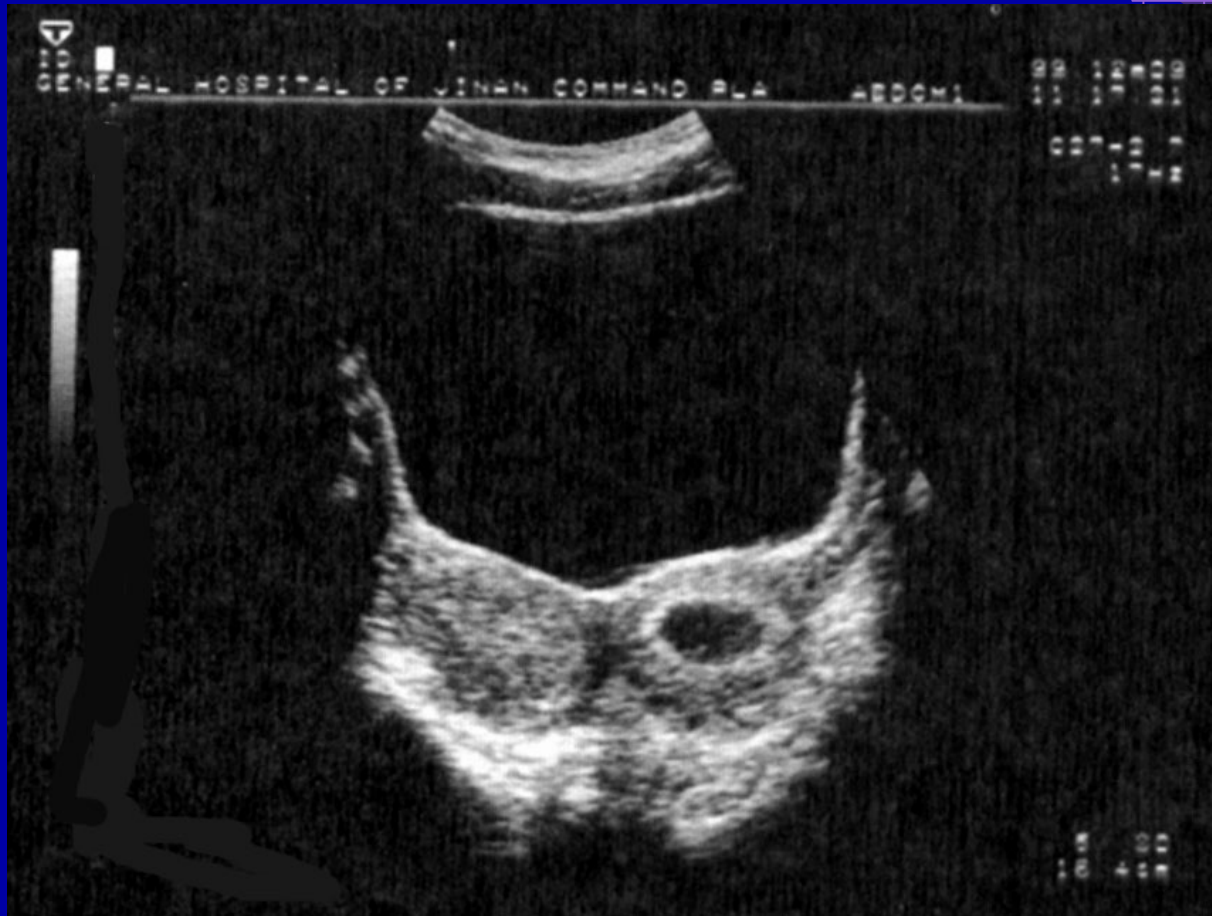

异位妊娠医学影像超声报告单

## 四、双子宫合并妊娠（早期妊娠）

双子宫--两宫腔内均可见圆形或椭圆形无回声区，在没有胎心搏动的情况下，两种情况都有可能，即双子宫宫腔妊娠，或双子宫一宫腔妊娠，另一宫腔为蜕膜反应，所以不见胎心搏，就不要下妊娠的结论。



# 双子宫合并妊娠


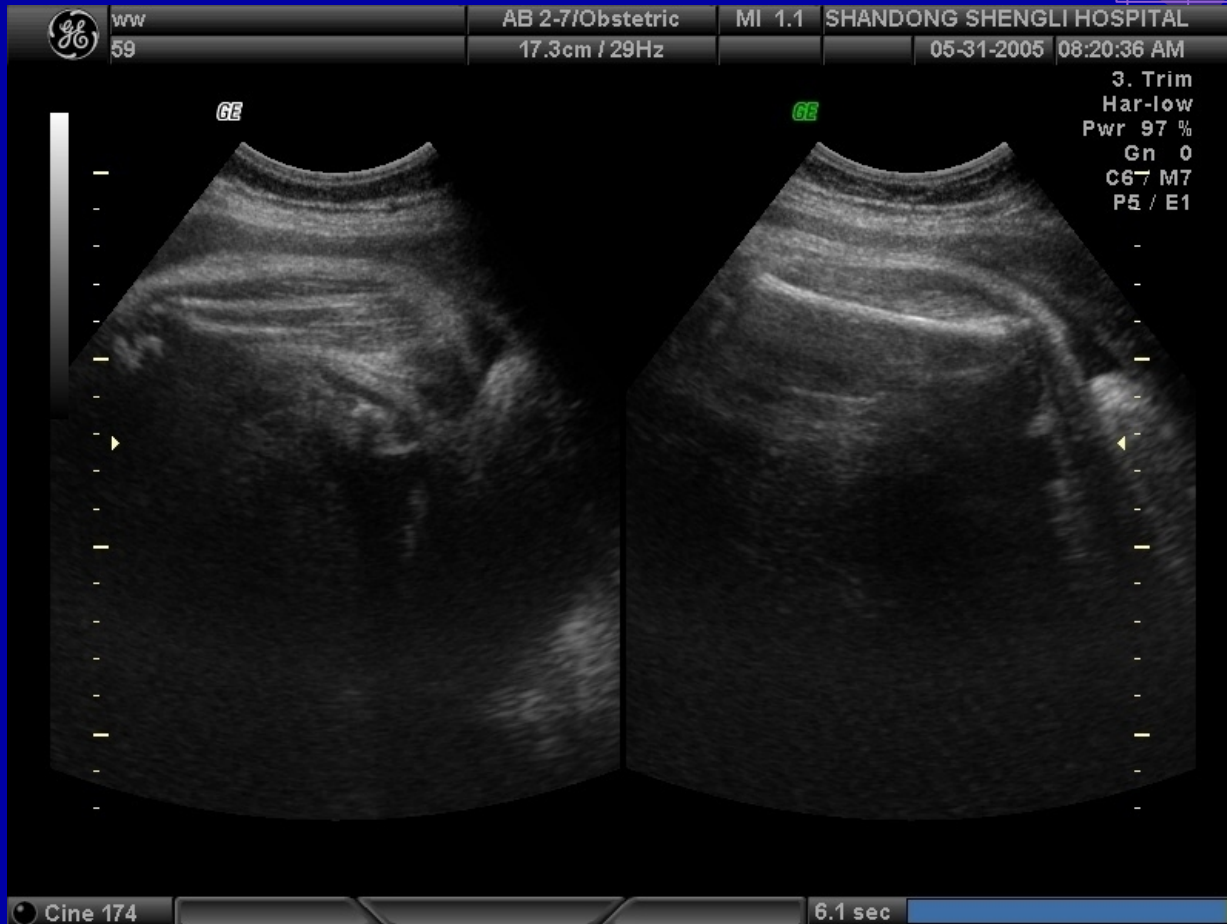



勿守致医行争敢起尸报百的节与

## 五、晚期妊娠

晚期妊娠，因羊水少，胎儿大，以及胎儿在宫内所处不同位置，某些部位和脏器显示欠佳或不能显示，此时应如实描述，比如面部和四肢等。

# 晚期妊娠



## 六、胎儿心脏

胎儿心脏，除见到单心房、单心室或明显的畸形外，仅描述所见的情况，一般不下胎儿心脏畸形的结论。

以上内容仅为本文档的试下载部分，为可阅读页数的一半内容。如要下载或阅读全文，请访问：<https://d.book118.com/978021005131007001>