

诊断学复习题及答案七

一、单选题 ()

1.

体温在 39°C 以上,且一天内波动大,达 2°C 以上,此种热型称 ()

(1 分)

A 波状热

B 不规则热

C 弛张热

D 稽留热

E 以上都不是

正确答案 C 您的答案是 未作答回答错误展开

2.

佝偻病的颅形是

(1 分)

A 尖颅

B 巨颅

C 小颅

D 方颅

E 变形颅

正确答案 D 您的答案是 未作答回答错误展开

3.

不会出现颈静脉怒张的是：（ ）

（1分）

A 左心功能不全

B 缩窄性心包炎

C 右心功能不全

D 大量心包积液

E 上腔静脉阻塞在考虑诊断时

正确答案 A 您的答案是 未作答回答错误展开

4.

门脉性肝硬化的体征、蜘蛛痣、肝掌、男性乳房发育是由于

（1分）

A 门脉高压

B 低蛋白血症

C 肝功能不全

D 垂体性腺功能紊乱

E 脾功能亢进

正确答案 C 您的答案是 未作答回答错误展开

5.

下列哪项不符合心源性哮喘的特点（ ）

(1分)

A 多出现于右心衰竭

B 肺内有哮鸣音

C 咳粉红色痰

D 肺内有湿罗音

E 伴有心率加快

正确答案 A 您的答案是 未作答回答错误展开

6.

咯血来自下列哪个部位

(1分)

A 口腔

B 鼻

C 咽

D 支气管

E 胃

正确答案 D 您的答案是 未作答回答错误展开

7.

以下关于肌力说法不正确的是

(1分)

A0 级是完全瘫痪

B1 级是肢体可在床面上水平移动

C3 级是肢体可抬离床面，但不能抵抗阻力

D5 级是肌力正常

E2 级是肢体可在床面水平移动，但不能抬离床面

正确答案 B 您的答案是 未作答回答错误展开

8.

蜘蛛痣的形成与体内哪一因素有关：（ ）

（1 分）

A 雄激素增高

B 雌激素增高

C 雄激素降低

D 雌激素降低

E 雌激素及雄激素均增高

正确答案 B 您的答案是 未作答回答错误展开

9.

视诊腹式呼吸增强见于：（ ）

（1 分）

A 急性腹膜炎

B 双侧胸腔积液(中等量)

C 腹腔巨大肿物

D 腹腔积液(中等量)

E 急性腹痛

正确答案 B 您的答案是 未作答回答错误展开

10.

V1~V3导联出现梗死图形,心肌梗死发生的部位多考虑为: ()

(1分)

A 前间壁梗死

B 前壁梗死

C 下壁梗死

D 高侧壁梗死

E 右心室梗死

正确答案 A 您的答案是 未作答回答错误展开

11.

肝脏进行性肿大,质地坚硬,有结节感,最常见于

(1分)

A 肝淤血

B 慢性肝炎

C 肝癌

D 脂肪肝

E 急性肝炎

正确答案 C 您的答案是 未作答回答错误展开

12.

肠蠕动增强，肠鸣音每分钟至少多少次

(1分)

A2

B4

C6

D8

E10

正确答案 E 您的答案是 未作答回答错误展开

13.

轻刺激能唤醒，醒后能进行简短而正确的交谈，见于下列哪种意识障

碍：（ ）

(1分)

A 嗜睡

B 昏睡

C 浅昏迷

D 深昏迷

E 意识模糊

正确答案 A 您的答案是 未作答回答错误展开

14.

腹部膨隆伴有移动性浊音可由于：（ ）

（1分）

A 胃肠胀气

B 腹水

C 腹腔游离气体

D 巨大卵巢囊肿

E 妊娠

正确答案 D 您的答案是 未作答回答错误展开

15.

腹部检查的正确顺序为

（1分）

A 视诊、触诊、叩诊、听诊

B 视诊、听诊、触诊、叩诊

C 叩诊、视诊、触诊、听诊

D 听诊、视诊、触诊、叩诊

E 听诊、触诊、视诊、叩诊

正确答案 B 您的答案是 未作答回答错误展开

16.

5岁男孩，在家中玩耍时突然出现呼吸困难，面部青紫，“三凹征”

阳性，并听到单一高调的哮鸣音，最可能的诊断是

(1分)

A 急性喉炎

B 支气管哮喘

C 气管异物

D 急性支气管炎

E 急性左心衰竭

正确答案 C 您的答案是 未作答回答错误展开

17.

胸膜摩擦感与心包摩擦感的鉴别要点为

(1分)

A 有无心脏病史

B 患者体质状况

C 屏气时摩擦感是否消失

D 咳嗽后摩擦感是否消失

E 变动体位摩擦感是否消失

正确答案 C 您的答案是 未作答回答错误展开

18.

下列哪项是属于深感觉：（ ）

(1分)

A 痛觉

B 温觉

C 关节位置觉

D 触觉

E 实体觉

正确答案 C 您的答案是 未作答回答错误展开

19.

窦性 P 波在哪个导联必然是倒置的：（ ）

(1分)

A I 导联

B II 导联

C aVR 导联

D V1 导联

E V3 导联

正确答案 C 您的答案是 未作答回答错误展开

20.

判断人体营养状态，最常用的部位是

(1分)

A 前臂屈侧或上臂背侧下 1/3

C 腹壁中上部

D 腹壁中下部

E 腹壁脐部

正确答案 A 您的答案是 未作答回答错误展开

21.

皮下出血面积的直径多大称为紫癜

(1 分)

A < 2mm

B 2-3mm

C 3-5mm

D > 5mm

E > 6mm

正确答案 C 您的答案是 未作答回答错误展开

22.

下列哪种病变不会出现浊音

(1 分)

A 肺气肿

B 肺炎

C 肺脓肿

E 肺癌

正确答案 A 您的答案是 未作答回答错误展开

23.

第一心音产生的主要机制是由于

(1 分)

A 心室肌收缩

B 半月瓣开放

C 二尖瓣三尖瓣骤然关闭

D 心房收缩

E 心房舒张

正确答案 C 您的答案是 未作答回答错误展开

24.

溃疡病急性穿孔时的体征, 以下哪项错误 ()

(1 分)

A 腹壁板样强直

B 明显压痛, 反跳痛

C 肝浊音界缩小

D 可见肠型及蠕动波

E 可伴休克

D您的答案是 未作答回答错误展开

25.

关于心脏震颤和杂音的关系，下列哪项描述是正确的

(1分)

A有震颤一定能听到杂音

B有杂音一定能触到震颤

C无震颤就听不到杂音

D无杂音也可以触到震颤

E震颤与杂音产生的机制不同

正确答案 A您的答案是 未作答回答错误展开

26.

扁桃体 II 度肿大是指扁桃体 ()

(1分)

A不超过舌腭弓

B不超过咽腭弓

C超过舌腭弓

D超过咽腭弓

E达到或超过咽后壁中线者

正确答案 D您的答案是 未作答回答错误展开

27.

)

(1分)

消化性溃疡并出血

B 急性胃黏膜病变

C 急性胰腺炎

D 急性肝炎

E 肝硬化伴胃底食道静脉曲张破裂出血

正确答案 E 您的答案是 未作答回答错误展开

28.

咯铁锈色痰多见于

(1分)

A 化脓性支气管炎

B 支气管扩张症

C 肺癌

D 大叶性肺炎

E 支气管哮喘

正确答案 D 您的答案是 未作答回答错误展开

29.

胃溃疡出血的粪便颜色一般是：（ ）

(1分)

B 淡黄色便

C 柏油样便

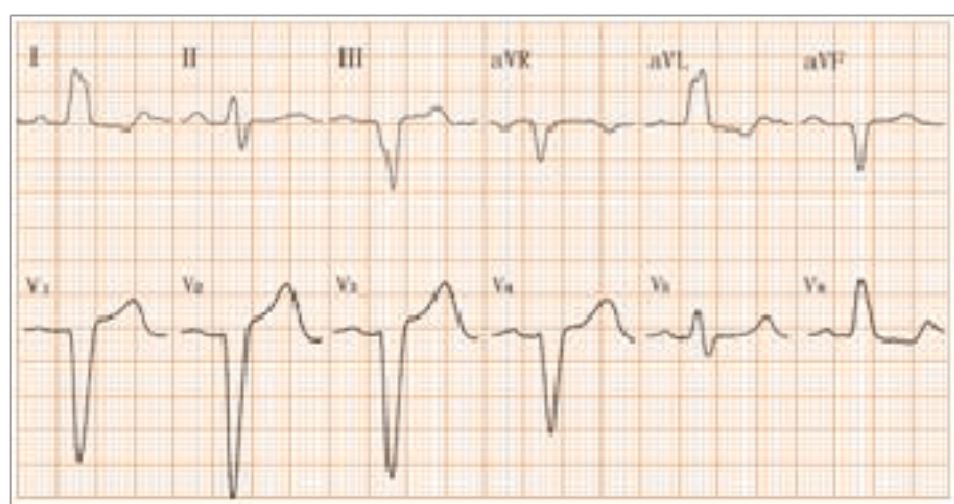
D 黑色便

E 鲜红色便

正确答案 C 您的答案是 未作答回答错误展开

30.

患者，男，60岁，有冠心病病史，ECG如图所示，诊断是：（ ）



(1分)

A 完全性左束支传导阻滞

B 完全性右束支传导阻滞

C 陈旧性前间壁、前壁心肌梗死

D 正常心电图

E 不完全性左束支传导阻滞

正确答案 A 您的答案是 未作答回答错误展开

31.

,出现深而快的呼吸称为

(1分)

C cheyne-stokess 呼吸

B kussmaul 呼吸

C biots 呼吸

D 吸气性呼吸困难

E 呼气性呼吸困难

正确答案 **C** 您的答案是 未作答回答错误展开

32.

最常引起胸痛的是：（ ）

(1分)

A 支气管炎

B 心肌梗塞

C 肺气肿

D 支气管哮喘

E 上呼吸道感染

正确答案 **B** 您的答案是 未作答回答错误展开

33.

不符合严重感染的指标的是：（ ）

(1分)

以上内容仅为本文档的试下载部分，为可阅读页数的一半内容。如要下载或阅读全文，请访问：<https://d.book118.com/978113104072006125>