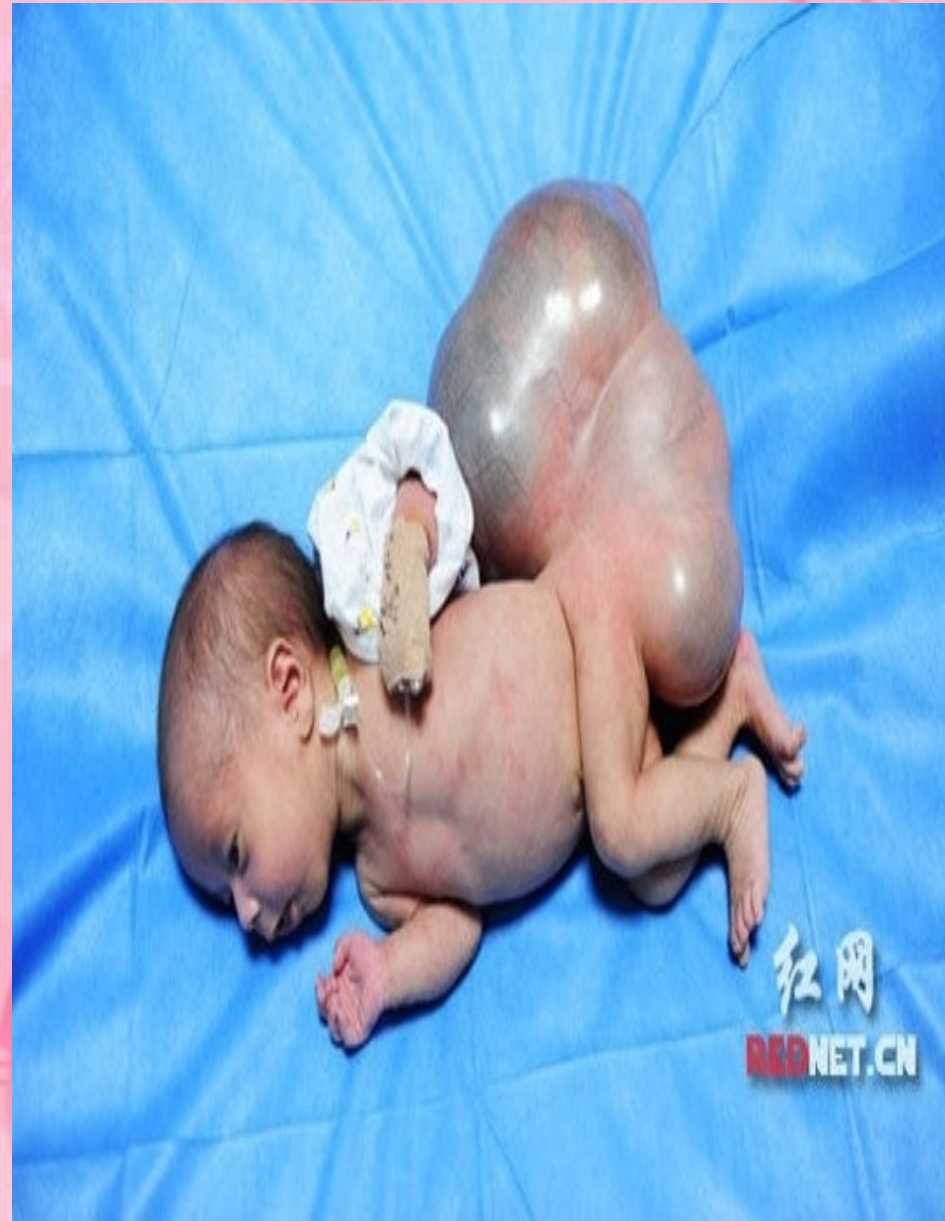

概述

- ❧ 骶尾部畸胎瘤(SCT) :是起源于胚胎原始细胞，生长于骶尾部的先天性肿瘤，又称为骶前皮样囊肿。
- ❧ 本病在新生儿的发病率为1：4000，女性多于男性（20：1），多为良性，但也有恶变的倾向。
- ❧ 中医称为“尾闾窦道”。
- ❧ 一般以尾骨为中心并向骶骨外生长，约占全部畸胎瘤的50%。

病因：

在胚胎时，部分具有全能发展潜力的组织或细胞逃逸组织原和诱导体的控制，从整体里分离或脱离下来，混杂个体内，使细胞基因发生突变而致分化异常，发展成畸形：如发生在胚胎晚期，细胞仍有发育为身体多种组织的能力，即形成具有内、中、外3种胚胎组织的畸形瘤。

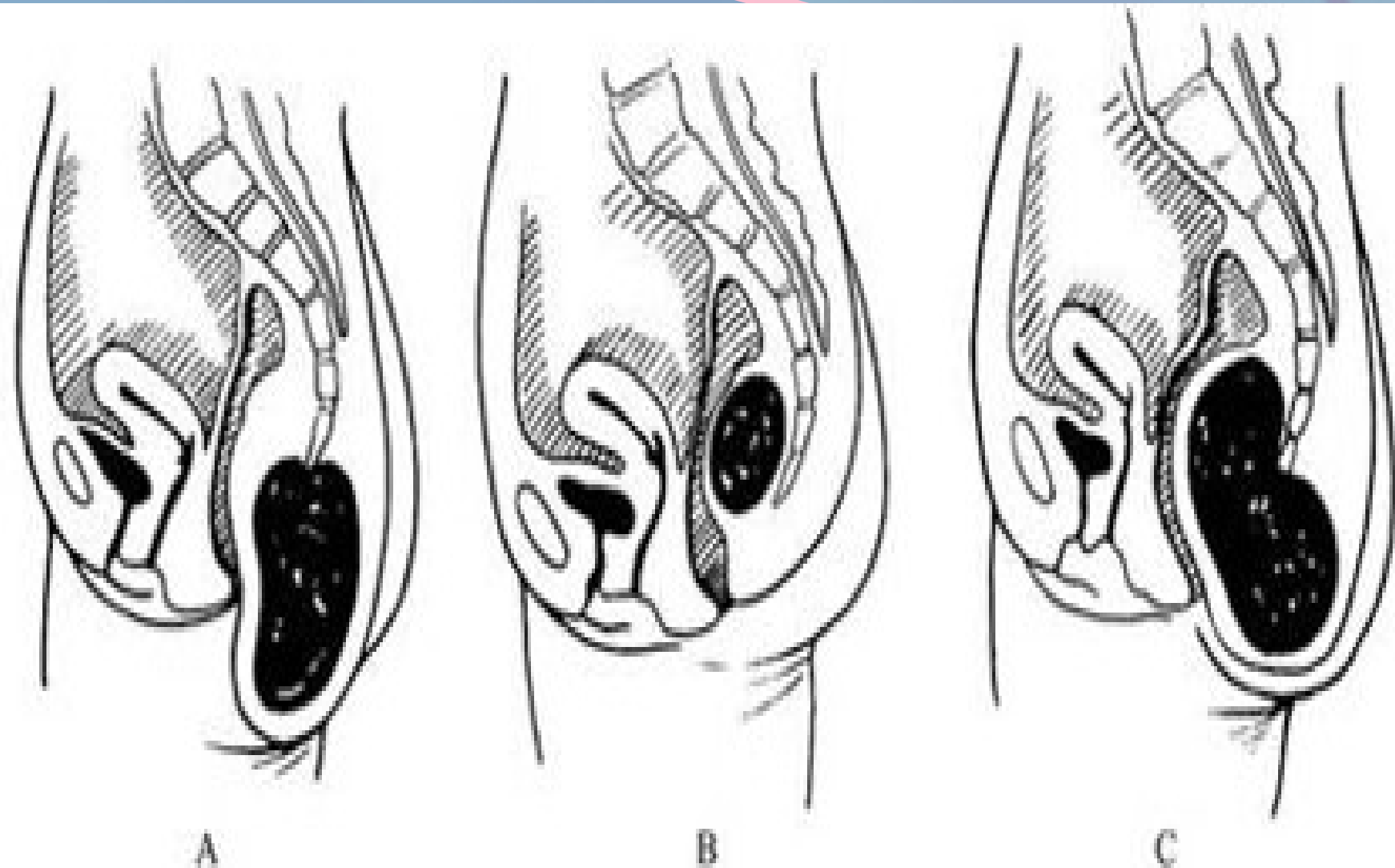


病理分类：

- 1.成熟型畸胎瘤：即良性畸胎瘤，由已分化的组织构成，是最常见的良性肿瘤。
- 2.未成熟性畸胎瘤：即恶性畸胎瘤，由胚胎发生期的未成熟组织构造构成，多为神经较之或神经管样构造，常有未分化、有丝分裂增多的恶性病理体现。

病理分型：

- I型（显露型）：最多见，肿瘤由尾骨类象臀部生长，出生时就见有肿瘤，大小不一。
- II型（内外混合型）：肿瘤位于骶尾前，同步向盆腔和臀部生长。
- III型（哑铃状内外混合型）：II型肿瘤一般向盆腔内生长骶尾部和耻骨上均触及肿瘤，有直肠及尿道压迫症状。
- IV. 型（隐匿性）：肿瘤只位于骶前，只向盆腔生长，体外不现肿块。



A

B

C

图 1.9.1.1-0-1 骶尾部畸胎瘤的类型

A 显型 B 隐型 C 混合型

临床体现

- 1.无痛性肿块：**为最常见症状，多为圆形囊性边界清楚，质地软硬不均，甚至可触及骨性结节，其中外生性肿瘤以骶尾部、枕、额、鼻等中线部位常见。
- 2.压迫和腔道梗阻症状：**纵隔畸胎瘤常压迫呼吸道而引起呛咳，呼吸困难，及颈静脉怒张；后腹膜畸胎瘤多有腹痛，并可引起肠梗阻；盆腔和骶尾部隐形畸胎瘤多因便秘、排便困难，尿储留而就诊。
- 3.肿瘤异常变化的急性症状：**可发生扭转、坏死、剧烈疼痛和相应的局部症状也可忽然破裂而发生大出血、血腹、休克等凶险体现。
- 4.肿瘤恶变的症状：**常体现为肿瘤迅速，失去原有弹性，可经淋巴和血行转移而有淋巴结肿大，，同步出现消瘦、贫血、瘤性发烧等全身症状。

53床.索南卓玛.女.1天 162922

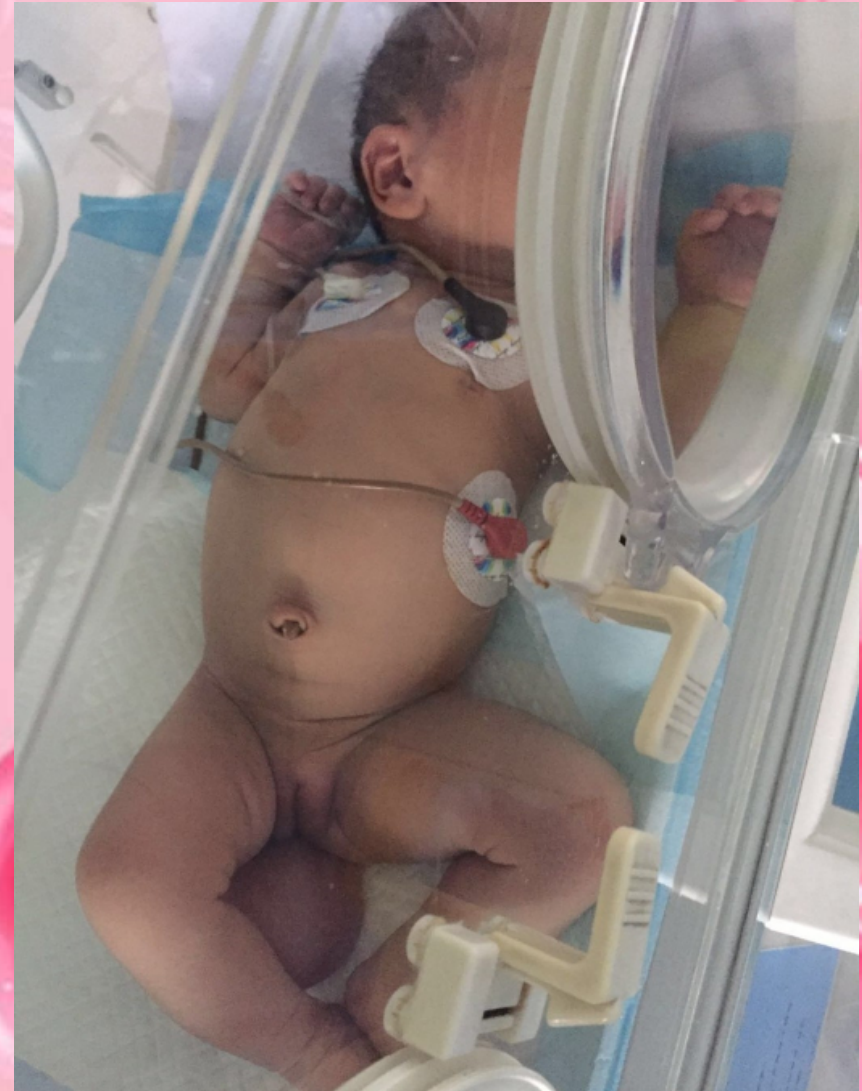主诉：“骶尾部包块1天”

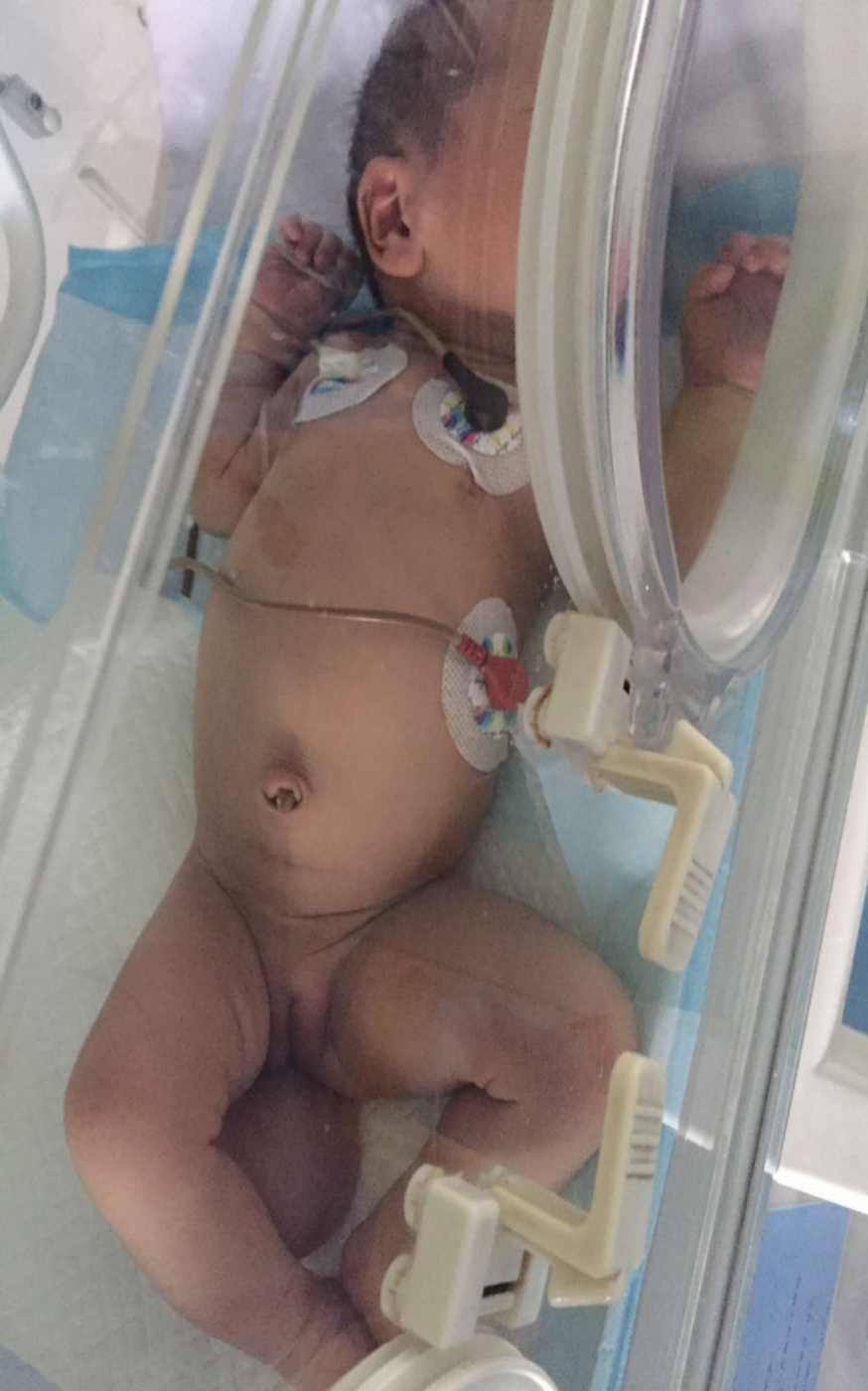先病史：患儿足月顺产于本地医院，生后发觉骶尾部有一拳头大小的包块，质较硬，无明显疼痛及破溃。患儿精神反应可，吮乳佳，排便可，无咳嗽、咳痰，无恶心、呕吐，无腹胀、腹泻等症状。本地医院行有关检验后诊疗不详，提议来我院进一步诊治。于2023年6月29日来我院求治，门诊行有关检验后以“骶尾部畸胎瘤”收住。

体格检验：T:37℃，P:131次/分，R: 30次/分
血压未测，体重：3.5kg，头围：30cm, 身长：50cm.

专科检验：骶尾部有一大小包块，质中档，局部皮肤发红，无破溃，肛门位置因肿块挤压向前移位，边界清，不易推动。

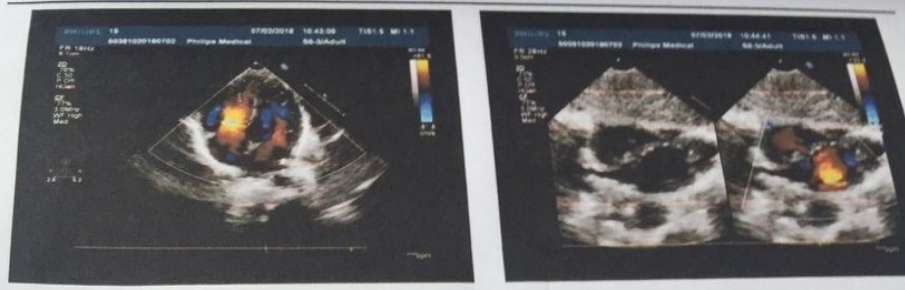
肛查：直肠后壁内可触及肿块，直肠受压向前，拔指后指套无血迹。





彩超检查报告单

姓名: 家南北西 性别: 女
 来源: 住院 科室: 临床普通外科 床号: 0253 超声号: 00162922
 仪器型号: Philips IE33 检查部位: 功能检查-心脏彩超+左心功能测定 病历号: 00162922



超声所见:

M超及多普勒测定:
 右室流出道8.8mm 主动脉根部内径8.8mm 左房内径8.8mm 右室前壁舒张厚度2.7mm 右室末内径9.0mm 室间隔舒张厚度3.5mm 左室舒张末内径17.3mm 左室收缩末内径12.9mm 室壁舒张厚度3.5mm 肺动脉干内径8.0mm 右房内径9.3mm
 主动脉瓣区最大流速64cm/s; 肺动脉瓣区最大流速89cm/s;
 二尖瓣E峰流速 50cm/s, 二尖瓣A峰流速71 cm/s;
 三尖瓣E峰流速55 cm/s, 三尖瓣A峰流速 67cm/s;
 三尖瓣最大返流流速 142cm/s, 压差8 mmHg;
 二维及彩色超声所见:
 心脏连接呈[S-D-S]; 肺静脉及腔静脉回流正常; 冠状动脉起源及走行未见异常;
 右房、右室、左房、左室径测值在正常范围内, 室壁搏动好;
 二、三尖瓣反射纤细, 活动自如;
 室间隔连续完整;
 房间隔卵圆孔处呈帘状, CDFI扫查可见左向右分流束, 束宽2.4mm, 最大流速90cm/s, 3mmHg;
 主、肺动脉干径及其瓣膜、血流扫查未见异常; 心包腔内未见渗出。
 左室收缩功能(简Simpson):
 EDV 5ml ESV 2ml SV 3ml LEF60% CO0.5 L/min CI2.4 L/min/cm²
 LFS 25.4% 心率169次/分 左室舒张功能: E/A > 1. LIRT 0.05s。

超声提示:

卵圆孔未闭
 随诊

Handwritten signature or initials.

青海省妇女儿童医院输血科

免疫血液学检查报告单

姓名: 索南卓玛 性别: 女 年龄: 1日 科室: 临床普通外科 床号: 53床 住院号:

00162922

送检单位: 检验项目: 抗筛

(此次报告只对该次送检标本负责)

报告

一、ABO 定型: AB 型 RH (D) 定型: 阳性

二、直接抗人球蛋白实验: 阴性

抗-IgG, C3d: 阴性 抗-IgG: 阴性 抗-C3d: 阴性

三、抗体筛选实验: 阴性

四、血小板特异性和组织相关融性 HLA 抗体检测实验

五、印象:

报告者: 赵海潮 复核者: 李洪利 检验报告时间: 20

青海省妇女儿童医院
各种检查单粘贴表

姓名: 索南卓玛 年龄: 1日 性别: 女 住院号: 162922

青海妇女儿童医院检验报告单
青海妇女儿童医院检验报告单
青海妇女儿童医院检验报告单
青海妇女儿童医院检验报告单
青海妇女儿童医院检验报告单
青海妇女儿童医院检验报告单
青海妇女儿童医院检验报告单

姓名: 索南卓玛 性别: 女 年龄: 1日
种类: 血清 科别: 临床普通外科 病床号: 0253
病历号: 00162922 临床诊断: 畸胎瘤

项目名称	结果	单位	参
1 乙肝表面抗原 (HBsAg)	阴性		阴
2 乙肝表面抗体 (HBsAb)	阴性		阴
3 乙肝e抗原 (HBeAg)	阴性		阴
4 乙肝e抗体 (HBeAb)	阴性		阴
5 乙肝核心抗体 (HBcAb)	阴性		阴
6 丙肝病毒抗体测定 (HCV-IgG)	阴性		阴
人类免疫缺陷病毒抗体测定 (HIV)	阴性		阴
梅毒螺旋抗体测定 (TP)	阴性		阴

30/6

018-06-30 11:48:51 采样时间: 2018-06-30 11:54:22 接收时间: 2018-06-30 12:

护理程序:

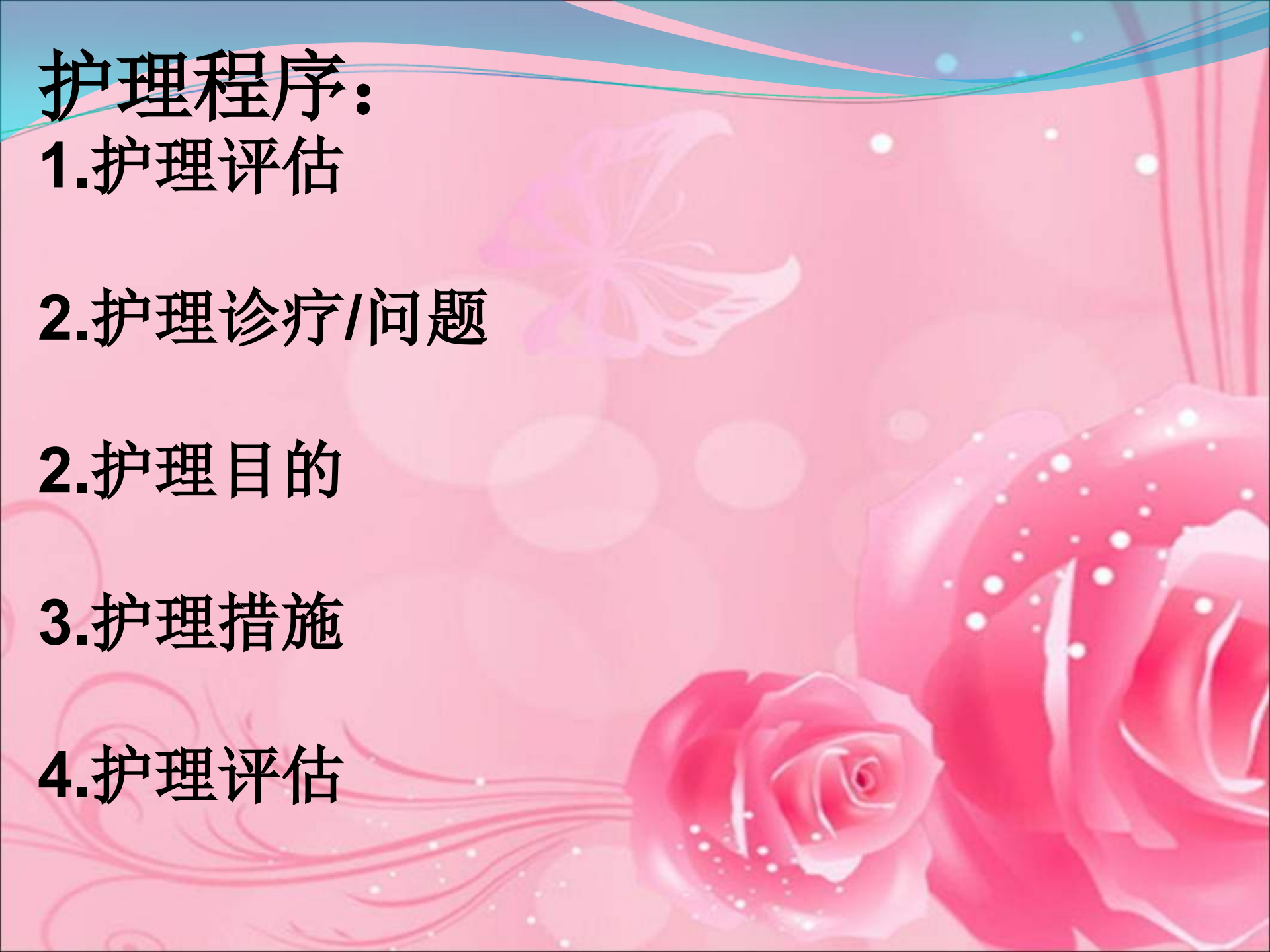1. 护理评估

2. 护理诊疗/问题

2. 护理目的

3. 护理措施

4. 护理评估



术前、术后护理

护理诊疗:

1. 患儿家长焦急（知识缺乏）
2. 舒适的变化
3. 疼痛
4. 皮肤完整性受损的危险
5. 腹胀
6. 水电解质紊乱
7. 潜在并发症：破溃，感染、出血等

护理目的

- 1.减轻焦急，患儿家长主动配合治疗。
- 2.安顿合适的体位。
- 3.保护好瘤体，预防牵拉和挤压。
- 4.随时巡视患儿，保护好全身皮肤。
- 5.喂养合理，保持大便通畅。
- 6.维持水电解质代谢和酸碱平衡
- 6.预防或及时发觉并发症。

以上内容仅为本文档的试下载部分，为可阅读页数的一半内容。如要下载或阅读全文，请访问：<https://d.book118.com/985012311034012022>